Der

ZOTTENKREBS

und das

OSTEOID.

Ein Beitrag zur Geschwulstlehre

von

Dr. Joseph Gerlach,

ö. Professor der Anatomie und Physiologie zu Erlangen.

Mit zwei Tafeln.



Mainz,

Verlag von Eduard Janitsch.

1852.

Der

ZOTTENKREBS.

Zu denjenigen Geschwulstformen, welche im Ganzen noch wenig untersucht worden sind, gehört der Zottenkrebs. Der Grund hiervon liegt ohne Zweifel in der notorischen Seltenheit dieses, durch seine äussere Gestalt so eigenthümlichen Aftergebildes. Ich glaubte daher einen exquisiten Fall dieser Krankheit, welchen ich in pathologischer wie anatomischer Beziehung genau verfolgen konnte, nicht unerwähnt lassen zu dürfen. Dieser bildet die Grundlage der folgenden Arbeit, da man, nach meiner Meinung, bei Bearbeitung seltener Krankheitsformen am besten thut, von einem concreten, aber prägnant ausgesprochenen Falle auszugehen, den alle Welt für das hält, für was ihn der Autor gehalten haben will. An die Mittheilung des ersten Falles, reiht sich ein zweiter, welcher minder exquisit als der erste, in pathologischer Beziehung keine Ausbeute gab, dagegen für die Theorie der Entstehung und Entwicklung des Zottenkrebses von dem allergrössten Interesse war.

In beiden Fällen kam die Krankheit auf der Blasenschleimhaut zur Beobachtung, welche der Lieblingssitz

des Zottenkrebses zu sein scheint. Viel seltener ist der Zottenkrebs auf der Magenschleimhaut, wo er, nach der Blasenschleimhaut, noch am häufigsten erscheint. Auf anderen Gebilden als Schleimhäuten, habe ich den Zottenkrebs nie gesehen, obschon ich, gerade mit besonderer Rücksicht auf diesen Punkt, mehrere grössere anatomische Museen durchforscht habe.

Gegen Ende Juli 1849 wurde ich von einer unverheiratheten Dame, welche im Anfange der Seehziger stand, wegen einer Blutung aus den Harnorganen consultirt. Die Dame erinnerte sich, nie ernstlich krank gewesen zu sein, war immer heiteren Sinnes, vielfach im Hauswesen beschäftigt, und war selbst über ihren jetzigen Zustand im Ganzen wenig beunruhigt. Im Mai hatte sie zuerst bemerkt, dass der Urin bisweilen eine leicht blutige Farbe annahm und dass, sobald dieses der Fall war, sich ziehende und selbst stechende Schmerzen in der Schoossgegend einstellten. Im Verlaufe des Juni und Juli wiederholten sich die letzteren in einem höheren Grade, und jedem Schmerzanfall entsprechend, wurde der Urin roth und nahm vollkommen die Blutfarbe an.

Als ich die Kranke zum erstenmal sah, waren fünf Tage seit dem letzten Anfall von Blutharnen verflossen. Der allgemeine Zustand derselben war noch ziemlich gut. Keine Abmagerung war zu entdecken, der Appetit gut, die Verdauung geregelt, und die nächtliche Ruhe nur zur Zeit der Anfälle, welche jedoch nie länger als zwei Tage anhielten, unterbrochen. Ein kräftiger Puls von siebzig Schlägen, sowie eine vollkommen normale Respi-

ration entfernten jeden Verdacht auf Mitleidenschaft der Brustorgane. Das Einzige, was mir bei der allgemeinen Untersuchung der Kranken auffiel, war eine leichte ödematöse Anschwellung der beiden unteren Extremitäten bis zum Knie, welche die Kranke, jedoch nur sehr unbedeutend, beim Gehen genirte.

Die spezielle Untersuchung der Harnorgane ergab zunächst vollkommene Schmerzlosigkeit der Nierengegend: ebenso konnte ich bei der Percussion dieser Gegend durchaus nichts Annormales finden. Der Stand der Blase war ebenfalls normal und nur bei tiefem Drucke, oberhalb des Schaambogens, traten schmerzhafte Empfindungen ein. Die Lage der Leber und der Gedärme bot nichts Abweichendes dar, und ebenso war es unmöglich, die Gegenwart von Flüssigkeit in der Unterleibshöhle zu entdecken. Die Exploration der Blase mit der Sonde, sowie die Untersuchung per vaginam, wurde leider nicht zugegeben, und so hatte ich nur noch als einzigen Anhaltspunkt den Harn. Derselbe wurde in gewöhnlicher Menge gelassen und sein Abgang verursachte keine Schmerzen; dagegen war die Kranke in der letzteren Zeit genöthigt, öfter als früher zu harnen, wobei immer nur kleinere Quantitäten abgingen. Der Harn selbst war von strohgelber Farbe und liess bei aufmerksamer Betrachtung ein leichtes, weissliches, wie es schien schleimiges Sediment erkennen. Durch Salpetersäure konnte ich die Gegenwart einer sehr geringen Menge von Eiweiss in dem Harne nachweisen. Die microscopische Untersuchung des erwähnten Sediments ergab eine sehr geringe Menge von Blutkörperchen, eine ziemliche Anzahl von sogenannten Schleimkörperchen, sowie vereinzelte Epithelialzellen.

Diese Zeichen, welche die Quelle der Blutung, um deren Erforschung es sich hier handelte, mehr in der Harnblase als in den Nieren erwarten liessen, schienen mir für die Festsetzung einer definitiven Diagnose noch nicht hinreichend; ich begnügte mich daher mit einer sehr einfachen Verordnung und erwartete ruhig den nächsten Anfall des mit Schmerzen verbundenen Blutharnens. Dieser liess auch nicht lange auf sich warten; denn schon am dritten Tage, nach meinem ersten Besuche, fand ich die Kranke zu Bette liegen, ihren Kopf etwas geröthet, ihren Puls fieberhaft, von sechsundneunzig Schlägen; dabei heftige Schmerzen in der Schoossgegend, welche stossweise, jedoch in ziemlich kurzen Intervallen auftraten. In der Nacht hatte die Kranke ungefähr einen Schoppen Harn gelassen, dessen Farbe vollkommen mit jener des Blutes übereinstimmte. Die Nierengegend fand ich auch jetzt vollkommen unempfindlich gegen Druck, ebenso den oberen Theil des Unterleibes; dagegen rief selbst nur ein ganz mässiger Druck oberhalb des Schaambogens die heftigsten Schmerzen hervor und erzeugte das Bedürfniss zu harnen, wobei noch in kleinen Quantitäten blutiger Urin abging. Ausser der Blutfarbe, war der Harn durch ein starkes Sediment ausgezeichnet, welches zum Theil selbst blutig gefärbt erschien, zum Theil jedoch aus einer weisslichen Masse bestand, die sowohl an dem Boden des Gefässes, wie seitlich, in Form von membranartigen Gebilden zum Vorschein kam. Unter dem Microscope fiel zunächst die grosse Quantität Blutkörperchen auf, welche offenbar den blutig gefärbten Theil dieses Harnsedimentes bildeten. Die weisslichen häutigen Fetzen dagegen, bestanden aus mehreren Formelementen. Am zahlreichsten waren grosse Zellen von 0,008 bis 0,012‴ Durchmesser,

welche grossentheils von Elementarkörnern gänzlich angefüllt waren. (Taf. I. Fig. 1 c.) Diese Elementarkörner waren zum Theil winzig klein, zum Theil erreichten sie aber auch eine Grösse von 0,0015‴ und verhielten sich dann vollkommen wie kleine Fetttröpfchen (Taf. I. Fig. 1 d.) In allen Zellen war ein Kern nicht zu entdecken, sondern derselbe war durch die Masse der Elementarkörner verdeckt. Die Mehrzahl der Zellen liess jedoch nicht nur einen Kern deutlich erkennen, (Taf. I. Fig. 1 b.) sondern enthielt sogar deren mehrere, zwei, drei und vier, so, dass dieselben als Mutterzellen gedeutet werden mussten. Ausser diesen Zellen beobachtete ich noch freie Zellenkerne von 0,003 bis 0,004‴ Durchmesser, welche meist leicht granulirt waren, ferner einzelne, jedoch ziemlich kleine Körnerhaufen und sehr wenige Epithelialzellen, welche sich, sowohl durch ihre geringere Grösse wie durch den Mangel des granulösen Inhalts, von den oben erwähnten Zellen unterschieden. Mit diesem Befunde war mir auch eine sichere Diagnose gegeben und ich stand keinen Augenblick an, das Leiden für eine carcinomatöse Entartung der Harnblase, mit bedeutender Gefässentwicklung, zu erklären. Von Heilung konnte demnach keine Rede sein, und ich war auf die Rolle des blossen Beobachters beschränkt.

Mit der Erzählung eines detaillirten Krankheitsverlaufes will ich den Leser nicht ermüden, sondern nur soviel sei erwähnt, dass während des Septembers die Blutungen gänzlich ausblieben und die Kranke sich dabei ziemlich wohl befand. Im Oktober dagegen, kehrten dieselben mit erneuerter Heftigkeit zurück, und in der Mitte dieses Monats war ich im Stande, bei tiefem Druck oberhalb der Schaambeinfuge, die Gegenwart einer Geschwulst

in der Harnblase zu constatiren. In Folge der häufigen Blutungen magerte zwar die Kranke mehr und mehr ab, jedoch ging dieses ziemlich langsam, da Appetit und Verdauung noch ganz gut waren. Gegen Ende November trat Erbrechen ein und zwar mit solcher Heftigkeit, dass selbst die einfachste Schleimsuppe, unter beständigem Würgen, erbrochen wurde. Vergebens wandte ich Alles an, um die arme Kranke von diesem lästigen Symptome zu befreien. Narcotica, Epispastica, reizende Clystiren, selbst die so gerühmte Jodtinctur des Weisen von Goch, kurz Alles blieb ohne Wirkung. Der Verdacht auf ein gleichzeitiges *Carcinoma Pylori* lag ziemlich nahe, dagegen sprach aber der Mangel jeder wahrnehmbaren Geschwulst in der Magengegend; sowie das Fehlen jener chocoladebraunen Massen, welche für das Erbrechen bei Magenkrebs ziemlich characteristisch sind. Das Erbrechen unserer Kranken bestand nämlich nur aus den Ingesten, gemengt mit wenig zähem Schleim, und nur einmal bemerkte ich die Beimischung einer geringen Quantität von Galle. Dieses Erbrechen, gepaart mit einer kaum zu bewältigenden Stuhlverstopfung, hielt drei volle Wochen an. Die Kranke fieberte dabei immer mehr, ihr Puls wurde klein und stieg bald auf 120, so dass ich, bei dem ausserordentlich raschen Sinken der Kräfte und der vollständigen Abmagerung, einer baldigen Auflösung meiner Patientin entgegensah. Die Symptome von Seiten der Harnorgane traten in dieser Periode im Ganzen weniger stark hervor, obwohl die tägliche Untersuchung der Blasengegend eine allmälige Volumensvermehrung der Geschwulst nicht verkennen liess und als Folge derselben partielle Lähmung der Blase, mit dem überaus lästigen Symptome des unfreiwilligen Harnabganges, eintrat.

In der Mitte December liess das Erbrechen nach und hörte nach einigen Tagen gänzlich auf. Die Kranke bekam wieder Appetit, ihr Stuhlgang wurde regelmässig und zu meiner nicht geringen Ueberraschung verschwand auch das Fieber. Dabei erholte sich die Patientin zusehends und gewann, trotz der öfteren Blutungen aus den Harnorganen, wieder eine grössere Körperfülle. Sie beklagte sich nur über Schmerzen in der Harnblase und den unfreiwilligen Urinabgang, glaubte sich übrigens gerettet und wollte im Januar wieder das Bett verlassen. Wäre die Geschwulst nicht in der Blase vorhanden und, wie die tägliche Untersuchung ergab, im beständigen, aber langsamen Wachsen begriffen gewesen, so muss ich gestehen, dass ich an meiner Diagnose irre geworden wäre; so gross war die vortheilhafte Veränderung in dem Allgemeinbefinden meiner Kranken. Dieselbe erhielt sich noch während des ganzen Januar, und erst gegen Ende dieses Monats trat wieder dann und wann Erbrechen ein. Auch die Blutungen aus den Harnorganen wurden jetzt sehr beträchtlich und stimmten die kaum gewonnenen Kräfte der Kranken merklich herab. Im Anfang Februar gesellten sich noch dazu pneumonische Erscheinungen, ein kurzer quälender Husten, Schmerz bei der Respiration und Dyspnöe, welche immer stärker wurden, und denen die, schon durch ihr früheres Leiden, so sehr herabgekommene Kranke am sechsten Tage erlag.

Section, 24 Stunden nach dem Tode. Bedeutende Abmagerung. Mässige Todtenstarre und nur wenige Todtenflecken sind an der Leiche bemerkbar.

Die Gehirnhäute ziemlich blutleer, teichige Consistenz der Gehirnsubstanz und eine nur geringe Menge Flüssigkeit in den Ventrikeln.

Die linke Lunge vollkommen frei, stark ödematös, im Gewebe aber normal; die rechte Lunge gleichfalls nicht verwachsen, in den beiden unteren Lappen aber zahlreiche, Haselnuss- bis Taubenei-grosse harte grauweisslich gefärbte Stellen, aus deren Durchschnitt eine zähe, eiterige Flüssigkeit quoll. In der Umgebung dieser hepatisirten Knoten das Lungengewebe zum Theil im Zustande der rothen Hepatisation, zum Theil ödematös. Der obere Theil dieser Lunge lufthaltig und ziemlich blutleer. In dem Herzen eine geringe Menge faserstoffigen Gerinnsels, der Klappenapparat und die Herzwandungen normal.

Die Leber welk, blutleer, normale Structur, Milz klein, gerunzelte Hülle, die Milzsubstanz weich, selbst etwas breiig. In dem Magen *keine Spur* einer pathologischen Veränderung, Gedärme mässig von Luft ausgedehnt, blutleer.

Die rechte Niere, 4″ lang, 2″ breit und ¾″ dick, ist in ihrem Gewebe normal, dagegen ist das Becken dieser Niere enorm erweitert; denn der Durchmesser desselben beträgt fast 2″. Der Uebergang des Nierenbeckens in den Harnleiter ist nur sehr wenig markirt, und der Durchmesser des letzteren beträgt in der Mitte, sowie beim Eintritt in die Blase ½″. Die linke Niere 4½″ lang, 2″ breit und ¾″ dick, zeigt ebenfalls keine Structurveränderung. Das Becken derselben ist 1″ weit, und der Durchmesser ihres Harnleiters beträgt nur 3‴. Die Harnblase von gewöhnlicher Grösse, aber in Folge der Hypertrophie ihrer Muskelhaut, um das Dreifache in den Wandungen verdickt. An dem Uebergang des Blasengrundes in den Blasenhals befand sich an der hinteren Wand eine weiche, gefässreiche, hühnereigrosse Ge-

schwulst (Taf. 1, Fig. 5), welche mit breiter Basis auf der Blasenwand aufsass, und deren Oberfläche theils ein mehr blumenkelchähnliches, theils ein mehr zottiges Ansehen hatte. Unmittelbar derselben gegenüber, an der vorderen Blasenwand, war eine zweite Geschwulst zu sehen, welche zwar denselben Umfang, dabei aber nur eine Dicke von 2,5‴ hatte. Die Wurzeln beider Geschwülste konnten nur bis zu dem submukösen Bindegewebe verfolgt werden. Ausserdem war die Blasenschleimhaut in der Umgebung beider Geschwülste mit zahlreichen grösseren und kleineren Excrescensen besetzt, welche dasselbe zottige Ansehen, wie die Oberfläche beider Geschwülste, darboten und meist röthlich gefärbt erschienen.

Der Uterus und die Scheide von gewöhnlicher Beschaffenheit, die Eierstöcke und Tuben normal.

Das Resultat der Section war demnach eine krebsige Entartung der Harnblase und als nächste Todesursache eine eiterig zerfliessende lobuläre Pneumonie.

Microscopische Untersuchung der Blasengeschwülste.

Auf dem Durchschnitt der eigrossen Geschwulst (Taf. 1, Fig. 5) waren Stränge von faserigem Bau nicht zu verkennen, welche radienförmig von der Basis nach der Peripherie verliefen und sich daselbst in förmliche Büschel verloren; diese gaben den Grund des zottigen Aeusseren dieser Geschwulst ab. Zwischen diesen faserigen Streifen quoll an einzelnen, jedoch mehr der centralen Parthie der Geschwulst angehörigen Stellen eine weissliche rahmähnliche Materie, *Krebssaft*, hervor. Die mikroscopische Untersuchung dieser Materie ergab dieselben Formelemente, welche sich früher in dem Sedimente des blutigen

Harnes gefunden hatten. Am zahlreichsten waren auch hier jene 0,008 bis 0,012‴ grossen, mit Körnern gefüllten Zellen, welche bald eine rundliche (Tab. 1, Fig 1, d), bald eine längliche Gestalt (Tab. 1, Fig. 1, c), besassen. In vielen Zellen war der Kern durch den körnigen Inhalt verdeckt, in den meisten jedoch vollkommen deutlich, (Tab. 1, Fig. 1, b). Auch kamen Zellen mit mehreren Kernen und mit secundären Zellen vor. Zum Theil war der freie Raum dieser Mutterzellen gleichfalls mit Körnern gefüllt, und selbst einzelne Tochterzellen enthielten schon Körnerconglomerate. Freie hüllenlose Körnerhaufen kamen vor, waren jedoch ungleich seltener als die Körnchenzellen. Ebenso waren freie Zellenkerne (Tab. 1, Fig. 1, a) und Blutkörperchen nur sparsam zwischen die grossen Körner führenden Zellen vertheilt. Bisweilen begegnete man auch geschwänzten Zellen (Tab. 1, Fig. 1, e), welche sich von dem faserigen Theile der Geschwulst abgelöst hatten und so zu den Elementen des Krebssaftes gelangt waren.

Die faserigen Stränge, welche das Gerüste, oder das Stroma (Tab. 1, Fig 2, b) der Geschwulst constituirten, bestanden aus einem undeutlich faserigen Gewebe, in welchem viele längliche Zellenkerne unterschieden werden konnten. In seinen physicalischen wie chemischen Characteren verhielt sich dieses Gewebe wie Bindegewebe, enthielt jedoch noch eine ziemliche Anzahl von in der Entwicklung begriffenen Elementen, nämlich die schon erwähnten spindelförmigen oder geschwänzten Zellen. Am reichlichsten war dieses Fasergewebe an der Peripherie der Geschwulst vertreten, während in dem centralen Theile das mehr flüssige Element, der Krebssaft, überwog. An dem peripherischen Theile ging dieses Fasergewebe in zahlreiche Büschel auseinander,

welche dem Aeusseren der Geschwulst ein zottenartiges Ansehen verliehen. Bei näherer Untersuchung bestanden diese Büschel theils aus mehr rundlichen Hervorragungen von verschiedener Grösse, so, dass man bald das Bild von colossalen Darmzotten, bald das einer acinösen Drüse mit verschieden grossen Drüsenbläschen vor sich zu haben glaubte (Taf. 1, Fig. 4). Die grösste Aehnlichkeit hatten diese Hervorragungen jedoch mit jenen zottigen Bildungen, welche innerhalb der Gelenke*) vorkommen. Auch rücksichtlich der Structur war eine auffallende Analogie zwischen beiden Gebilden nicht zu verkennen; denn während an der Basis der zottigen Excrescensen der Gelenkhöhlen das Bindegewebe in die structurlose Membran, aus welcher die Zotten bestehen, übergeht, verlor auch das faserige Stroma unserer Geschwulst an der Peripherie, wo die zottenartigen Hervorragungen begannen, seine faserige Beschaffenheit, und ging allmälig in die vollkommen homogene Substanz der zottigen Auswüchse über. Die äussere Fläche der letzteren war mit Elementarkörnern und einzelnen zellenartigen Bildungen besetzt, welche ich als Reste von Epithelialzellen deuten zu müssen glaubte. Mit Essigsäure behandelt, liessen die peripherischen Zotten unserer Geschwulst, (Tab. 1, Fig. 4), zahlreiche Zellenkerne erkennen, welche namentlich am freien Rande der Zotten eine gewisse regelmässige Anordnung besassen, was auf ein früher vorhandenes Gefässsystem hinzudeuten schien, auf das wir bei der Beschreibung der kleineren Excrescensen der Blasenschleimhaut ausführlicher zurückkommen werden. Was die Grösse der Zotten unserer Ge-

*) Meine Gewebelehre, pag. 168, Fig. 60.

schwulst betrifft, so lässt sich ein durchschnittliches Maas derselben kaum angeben, denn während einzelne einen Längendurchmesser von 0,15‴ besassen, hatten andere nur einen von 0,042‴. Etwas constanter war die Breite der Zotten, welche 0,08 bis 0,025‴ betrug.

An einzelnen, aber sehr beschränkten Stellen war die Geschwulst mit weisslichen, einer Croupmembran nicht unähnlichen Fetzen besetzt, unter welchen erst die Zotten zum Vorschein kamen. Diese häutigen Gebilde bestanden bei näherer Untersuchung hauptsächlich aus organischem Detritus, zahllosen Elementarkörnern von nur wenigen evidenten Körnchenzellen.

Die Structur der zweiten, an der vorderen Blasenwand gelegenen flachen Geschwulst stimmte mit der eben beschriebenen vollkommen überein, wesshalb wir sogleich zur näheren Untersuchung der grösseren und kleineren Excrescensen übergehen können, welche sich in der Umgebung beider Geschwülste vorfanden. Dieselben waren sehr zahlreich, und es fanden sich darunter einzelne, welche kaum den Umfang eines Hirsekorns besassen, während andere die Grösse einer Erbse erreichten. Dieselben erhoben sich unmittelbar aus der Schleimhaut der Harnblase und bestanden aus denselben zottigen Hervorragungen, welche die Oberfläche der beiden grösseren Blasengeschwülste bedeckten. Die Zotten dieser kleinen Excrescensen waren theils länglich und häufig am Ende mit einer kolbigen Anschwellung versehen, theils waren dieselben mehr platt und ihre Oberfläche erschien dann mehr ausgebogt. Das Bindegewebe der Schleimhaut ging unmittelbar in die Zotten über und verlieh denselben eine faserige Structur, welche erst gegen die Ränder in eine mehr homogene überging. Aeusserlich

waren diese Zotten mit dem Epithelium der Blasenschleimhaut überzogen. Das, was dieselben jedoch vor Allem characterisirte, war ein vollständig ausgebildetes Gefässsystem (Tf. 1, Fig. 3), welches in den Zotten der beiden grösseren Geschwülste nur durch die erwähnte regelmässige Anordnung der Zellenkerne an den Rändern angedeutet erschien. Die Gefässe der Zotten bestanden aus structurlosen, 0,005 bis 0,006‴ breiten Capillaren, welche ein zierliches Netz in jeder einzelnen Zotte bildeten. Allein auch diese einfachen Gefässe hatte die Neigung zur Zottenbildung ergriffen; denn von denselben gingen zahlreiche abgerundete Hervorragungen von 0,008 bis 0,012‴ Länge aus, welche durchaus nicht als seitliche Erweiterungen, sondern als solide Fortsätze der structurlosen Gefässmembran zu betrachten waren. Die Grösse der Zotten dieser Schleimhautexcrescensen war die gleiche wie jene der beiden grösseren Blasengeschwülste.

Epikrise. Die nächste Todesursache der Kranken war offenbar die Pneumonie, welche in Folge der früheren Blutverluste rasch einen tödtlichen Ausgang nahm. Dagegen lieferte die Nekropsie die volle Bestätigung für meine Diagnose bezüglich des älteren Leidens, des Blasenübels. Wir hatten nämlich auf der Blasenschleimhaut jene pathologisch-anatomische Veränderung vor uns, welche von Rokitansky den Namen „Zottenkrebs“ erhielt, und daneben Schleimhautwucherungen, welche von Andral als annormale Entwicklung der Schleimhautvilli beschrieben werden, die aber, wie wir später sehen werden, mit wahren Schleimhautzotten nichts gemein haben, sondern nur eine frühere Entwicklungsstufe des Zottenkrebses selbst darstellen.

Von dem Zottenkrebs.

Für die nähere Untersuchung der Natur des Zottenkrebses, sowie für die Frage über die Stellung, welche dieser interessanten Geschwulstform in der grossen Reihe der übrigen Geschwülste zukommt, haben wir zunächst zu eruiren, in welcher Weise die Entstehung und Entwicklung des Zottenkrebses vor sich geht, ferner haben wir uns zu beschäftigen mit den eigenthümlichen Verhältnissen der Gefässe in dem Zottenkrebse, welche hier in einem weit höheren Grade prävaliren, als dieses bei anderen Carcinomen der Fall ist. Die Erörterung beider Punkte wird uns Anhaltspunkte genug liefern, welche uns in den Stand setzen, uns ein Urtheil über die Natur der Zottenkrebse überhaupt und über ihr Verhältniss zu anderen Krebsformen zu bilden.

Von der Entstehung und Entwicklung des Zottenkrebses.

Die Entstehung der Krebsgeschwülste überhaupt kann nach den Beobachtungen, welche über diesen Punkt bis jetzt vorliegen, nicht anders aufgefasst werden, als dass amorphes Material, Blastem, abgelagert wird, das jene Eigenschaften besitzt, welche zu einer weiteren Differenzirung in dem Sinne der krebsigen Metamorphose gefordert werden. Dass es überhaupt eine solche

Periode in der Entwicklung jeder Krebsgeschwulst giebt, in welcher dieselbe nur aus einer amorphen, aber organisationsfähigen Materie besteht, hat Virchow*) weitläufig erörtert und dem Krebse in diesem Stadium mit vollem Rechte den Namen des „cruden" beigelegt. Mit dem Beginne der Organisation jeden krebsigen Blastemes erfolgt zunächst Kern- und Zellenbildung. Ein Theil der Zellen entwickelt sich nicht weiter zu anderen Formelementen, sondern bleibt auf dieser niederen Stufe der Organisation stehen und dient entweder der Vermehrung der Zellen (Mutter- oder Schachtelzellen) oder er geht eine retrograde Metamorphose ein, wird zu Fett und stellt dann jene microscopischen Körperchen dar, welche nacheinander den Namen Entzündungskugeln, Körnerhaufen, Körnerzellen u. s. w. erhalten haben. Ein anderer Theil der Zellen des krebsigen Blastemes entwickelt sich dagegen weiter zu Fasern, und zwar stimmt diese Entwicklung vollkommen mit jener überein, welche uns das embryonale Bindegewebe darbietet. Diese Fasern, welche sich im ausgebildeten Zustande vollkommen analog den fertigen Bindegewebefasern verhalten, stellen das Gerüste oder das Stroma der Krebsgeschwülste dar. Das Stroma fehlt in keinem Krebse, der die crude Periode überschritten hat, ganz, sondern ist immer, wenn auch bisweilen nur in einer sehr geringen Menge, vorhanden. Je mehr das Stroma in einer Krebsgeschwulst zurücktritt und je mehr die Zellenformation prävalirt, um so deutlicher ist der medullare Character einer solchen Geschwulst ausgesprochen. Je mehr dagegen in einer Geschwulst das Stroma auf Kosten der Zellen prädominirt,

*) Archiv für patholog. Anatomie, Bd. 1, pag. 110.

um so mehr nähert sie sich dem Scirrhus, oder Faserkrebse, in dessen Gewebe bei exquisiten Fällen nur eine sehr geringe Menge von Zellen eingeht.

Von dieser dem Krebse gewöhnlichen Entwicklungsweise, dass ein Theil des Blastems sich zu Zellen, ein anderer sich weiter zum faserigen Stroma umbildet, scheint der Zottenkrebs abzuweichen. Denn die Entstehung des Zottenkrebses beginnt keineswegs mit der Ablagerung eines amorphen Blastemes, das sich weiter zum Theil zu Zellen, zum Theil zu Fasern organisirt, sondern immer mit der Bildung der früher weitläufig beschriebenen zottigen Excrescensen, welche in unserem Falle ziemlich zahlreich neben den beiden evident krebsigen Geschwülsten vorhanden waren. Diese Excrescensen dürfen noch durchaus nicht als zum Krebse gehörig betrachtet werden, da in ihnen keine Spur des characteristischen Krebssaftes nachgewiesen werden konnte. Die Frage, welche sich jedoch bei Betrachtung unseres Falles zunächst aufdringt, besteht darin, ob die Coexistenz der zottigen Excrescensen und der Krebsgeschwülste auf derselben Blasenschleimhaut unseren obigen Schluss rechtfertigt, dass die Excrescensen als die primäre, und die Krebsgeschwülste als die secundäre Erscheinung aufzufassen seien. Volle Gewissheit hierüber gibt uns zwar unser Fall nicht, wohl aber ein anderer, welchen ich der Güte meines Collegen Dittrich verdanke. Dieser Fall, welchen wir der Seltenheit wegen ausführlich mittheilen werden, beweist zur Genüge, dass es bei unserer Krankheit eine Periode gibt, in welcher wohl zottige Excrescensen, aber noch keine Spur einer krebsigen Infiltration auf der Schleimhaut nachgewiesen werden können.

Ein dreiundachzigjähriger Zimmermann meldete sich

Anfangs November in der Erlanger Poliklinik wegen Husten und geringen Athmungsbeschwerden. Bei der Untersuchung ergab sich ausser einer leichten Vergrösserung der Lungen und Bronchialcatarrh nichts Besonderes. Die von dem Kranken angegebenen Urinbeschwerden wurden einer Vergrösserung der Prostata zugeschrieben. Vierzehn Tage vor seinem Tode wurde er von einem heftigen Froste befallen, worauf die Respirationsbeschwerden und der Husten zunahmen. Allgemeine Mattigkeit, Appetitlosigkeit und Frösteln, abwechselnd mit Hitze, zwangen den Kranken das Bett zu hüten. Zuletzt gesellten sich Schlaflosigkeit sowie Delirien hinzu und der Tod trat unter grosser Athemnoth ein.

Section. Körper mittelgross, mager, Knochen stark, Muskulatur dunkelbraun, fest, derb, Zellgewebe trocken, wenig gelbes Fett enthaltend. Allgemeine Decken steif, dunkle Todtenflecken am hintern Umfang des Körpers. Augen eingesunken, Hals kurz. Thorax kurz, breit, nach allen Seiten gleichmässig gewölbt. Unterleib angezogen. Schädelhöhle nicht geöffnet. Schilddrüse klein, Schleimhaut des Kehlkopfes und der Luftröhre dunkel geröthet und aufgeschwollen, mit vieler schaumig seröser Flüssigkeit in dem Lumen dieser Canäle.

Beide Lungen gross, ausgedehnt, den Herzbeutel völlig bedeckend, reich pigmentirt. Beide im Umfang der Spitze und Basis festzellig verwachsen, die Pleurablätter der linken mit einer geronnenen, faserstoffigen, tuberculösen Exsudatschichte in der Dicke von 1 bis 3‴ überkleidet, ohne flüssiges Exsudat in dem linken Thorax.

An der Spitze beider Lungen, in nicht grossem Umfang, ein dunkel pigmentirtes narbiges Gewebe. In den oberen Lappen finden sich theils einzelnstehende, theils

klein gruppirte feste harte graulichc Knötchen von Hirsekorngrösse eingestreut. Das sämmtliche übrige Lungengewebe ist etwas rareficirt, leicht zerreisslich, im hinteren Theile sehr blutreich und von unzähligen isolirten grauen, und an einzelnen Parthieen selbst gelbgrauen Tuberkelgranulationen in der Weise durchsäet, dass keine 3''' grosse Stelle des Lungengewebes frei davon war. Zwischen diesen Granulationen ist das Gewebe theils lufthaltig und leicht ödematös, theils ist es luftleer, in Folge einer leicht granulirenden weichen graulichen Hepatisation. In den Bronchien aller Lappen viel schaumige Flüssigkeit, einzelne der Bronchien sind erweitert und enthalten eingedickten Schleim.

Der Herzbeutel enthält wenig Tropfen einer klaren Flüssigkeit, das Herz zusammengezogen, die Muskulatur dunkelbraun, aber leicht zerreisslich, die linke Herzhöhle eng, die rechte weit, mit schwarzem, nur mässig geronnenem Blute gefüllt.

Die Leber von gewöhnlicher Grösse, brüchig, ohne besonderen Blutreichthum, Galle dick, dunkelbraun.

Die Milz gross, ihre Kapsel hie und da, in Form von rundlichen Placques, getrübt und verdickt. Die Milzsubstanz hart, mässig bluthaltig, blassbraun und von unzähligen dichtgesäeten, rundlichen, hirsekorngrossen Tuberkelgranulationen durchsetzt, so dass keine Linie Parenchym frei von denselben erscheint.

Der Darmcanal und Magen zusammengezogen, im Dünndarm noch Chymus, im Dickdarm feste Farees.

Die Nieren mässig gross, doch fest, das Nierenbecken, die Kelche und Harnleiter nicht erweitert. Die Harnblase zusammengezogen, einige Esslöffel braunen Harnes enthaltend. Die Muskelhaut der Blase in Form von netz-

artigen Strängen hypertrophirt, zwischen welchen sich, besonders an der hinteren Wand, mehrere bis haselnussgrosse, divertikalartige Ausstülpungen der sonst blassen und nicht verdickten Schleimhaut befinden. Als Ursache der Hypertrophie der Muskelhaut ist die Verengerung des Blasenhalses anzusehen, bedingt durch drei an der hinteren Wand hervorspringende, erbsen- bis bohnengrosse rundliche Wülste, welche sich beim Einschneiden als neues Prostatagewebe ergaben. Die zwei seitlichen Lappen der eigentlichen Prostata sind nicht merklich vergrössert. Der Canal des Blasenhalses ist seitlich verdrängt. Oberhalb der Einmündungsstelle des linken Ureters an der hinteren Blasenwand findet sich, von der Schleimhaut kommend, eine zottenartige Excrescenz von der Grösse einer kleinen Bohne, mit einem dichten gedrängten Stiele und frei in die Höhle hineinragenden, pinselartig ausstrahlenden Zotten. Aus und zwischen den Zotten liess sich durchaus keine Flüssigkeit auspressen. Die microscopische Untersuchung dieser zottigen Excrescenz ergab ganz dieselben morphologischen Verhältnisse, welche wir früher bei unserem Falle weitläufig beschrieben haben.

Die Gegenwart der floriden Tuberculose in den Lungen und der Milz, deren Unverträglichkeit mit ausgesprochener Krebsproduction ziemlich sicher gestellt ist, verleiht dieser Beobachtung ein erhöhtes Interesse; denn sie entfernt noch mehr den Gedanken an die carcinomatöse Natur der zottigen Excrescensen der Blasenschleimhaut, in welchen wir eben durchaus nichts anderes als einfache, gefässreiche Schleimhautwucherungen sehen können, da denselben das wesentliche Kennzeichen krebsiger Geschwülste, die Infiltration einer, bestimmte Formelemente enthaltenden Flüssigkeit, des Krebssaftes, fehlt.

Diejenigen Momente, welche zur Entstehung dieser Schleimhautwucherungen, deren Sitz meist die Blasenschleimhaut und schon seltener die Magenschleimhaut ist, beitragen, liegen fast ganz im Dunkeln. An eine Hypertrophie von Zotten und Schleimhautpapillen kann deshalb nicht gedacht werden, weil gerade beide Bildungen der normalen Schleimhaut, sowohl der Blase wie des Magens, fehlen. Von grösserem Einfluss auf die Production dieser zottigen Excrescensen scheint die Hypertrophie der unter der Schleimhaut gelegenen Muskelhaut zu sein; wenigstens war diese Hypertrophie in all den zahlreichen Fällen, welche wir in den verschiedenen anatomischen Museen von unserer Krankheit sahen, vorhanden, und auch Dittrich vermisste dieselbe niemals in jenen Fällen, welche in dem verflossenen Jahrzehnte an der pathologisch anatomischen Anstalt zu Prag zur Untersuchung kamen. Wenn auch diese Hypertrophie der Muskelhaut uns keine weitere Entstehung und Entwicklung der in Frage stehenden zottigen Schleimhautwucherungen erlaubt, so hat sie doch sicherlich zu denselben eine causale Beziehung, da mit der Hypertrophie der Muskellage zugleich eine vermehrte Blutzufuhr zu der über derselben gelegenen Schleimhaut gegeben ist.

Die Bildung von zottigen Excrescensen geht, wie wir gesehen haben, der Entstehung der zottigen Krebsgeschwulst vorher, und ist als ein bereits fertiger Theil des Stromas der letzteren zu betrachten, zwischen welchen sich der an Kernen, Zellen und Mutterzellen reiche Krebssaft erst später gleichsam einschiebt. Dass mit der Vergrösserung der Geschwulst auch eine Vermehrung des ursprünglichen Stromas durch Neubildungen von Fasern stattfindet, wollen wir zwar keineswegs in Abrede

stellen, glauben jedoch, dass die vor der eigentlichen Krebsproduktion vorhandenen zottigen Excreseensen bestimmend auf die Gestaltverhältnisse des künftigen Zottenkrebses einwirken. Es ist nämlich eine charakteristische Eigenthümlichkeit sämmtlicher zottigen Krebsgeschwülste, dass sie von zahlreichen faserigen Strängen durchzogen sind, welche sämmtlich von einem Punkte ausgehen und radienförmig nach der Peripherie der Geschwulst verlaufen. Dieser Ausgangspunkt der faserigen Stränge des Stromas liegt hart an der Schleimhaut an und kann deshalb auch als Stiel der Geschwulst betrachtet werden. Schneidet man auf diesen Stiel ein, so bieten die Durchschnittsflächen einen eigenthümlichen blättrigen Anblick dar, welcher in Fig. 5 möglichst treu wieder gegeben ist. Dieses blättrige Gefüge der Durchschnittsflächen zeichnet den Zottenkrebs vor jeder anderen Krebsgeschwulst aus, und hängt von der ganz aussergewöhnlichen radienförmigen Anordnung des Stromas ab, die wieder ihren Grund in den primären zottigen Excreseensen und deren Fortentwicklung zu dem Stroma einer Krebsgeschwulst findet.

Was die Ablagerung eines krebsigen Blastems in das Fasergewebe der primären zottigen Excreseensen betrifft, so besitzen wir hierüber natürlich keine directen Beobachtungen, da der im Ganzen doch immer seltene Zottenkrebs in der Regel nur in den späteren Perioden seiner Entwicklung der Untersuchung sich darbietet. Allein wir werden nicht irren, wenn wir in dem in allen Schleimhautwucherungen nur langsam und träge vor sich gehenden Kreislaufe ein Stasen und Ablagerungen überhaupt begünstigendes Moment erblicken.

Von den Gefässen des Zottenkrebses.

Dass es in jeder Krebsgeschwulst sehr bald zur Entwicklung von Gefässen kommt, ist eine jetzt kaum mehr bestrittene Thatsache; ebenso ist man darüber einig, dass die Gefässe der Krebse nicht von den Gefässen des Mutterbodens aus entstehen, sondern dass dieselben in jeder Geschwulst neu gebildet werden. Die Gefässe der Krebse sind jedoch nur auf das Stroma in jeder Geschwulst beschränkt, ihre Entwicklung steht aber mit der Menge des Stromas durchaus nicht in directem Verhältnisse. Im Gegentheil sind in der Regel die an Stroma besonders reichen Krebsgeschwülste ziemlich arm an Gefässen und die Medullarcarcinome, in welchen das Stroma mit am meisten zurücktritt, zeigen nicht selten einen ganz überraschenden Reichthum an Gefässen; ich erinnere nur an den *Fungus hæmatodes* der Practiker, welcher in den meisten Fällen gewiss nichts Anderes, als ein sehr gefässreiches Medullarcarcinom darstellt.

Was den Bau der Gefässe in Krebsen betrifft, so hat denselben Niemand treffender als E. H. Weber *) bezeichnet, wenn er denselben den Character von colossalen Haargefässen vindicirt. Alle besseren Beobachter, wie Virchow **) und Andere, stimmen diesem Ausspruch von E. H. Weber bei, und auch ich muss demselben nach dem, was mir die Untersuchung mehrerer ziemlich gut injicirter Krebsgeschwülste darbot, beitreten; denn man findet eben nichts als structurlose Röhren, mit

*) E. H. Weber, Zusätze zur Lehre vom Bau der Geschlechtsorgane. Leipzig, 1846, pag. 42.

**) Archiv für patholog. Anatomie. Bd. I, pag. 221.

mehr oder minder reichlich aufgelagerten längsovalen Kernen, welche einen Durchmesser von 0,007‴ bis 0,015‴ und darüber besitzen. Selbst ganz in der Nähe jener Gefässe, welche die Verbindung der Geschwulst mit ihrem Mutterboden vermitteln, sind grössere Röhren auf eine einfache structurlose Membran beschränkt, und ich erinnere mich nicht, innerhalb einer Krebsgeschwulst selbst jemals auch nur Andeutungen einer mittleren Gefässhaut beobachtet zu haben. Nicht ganz selten sieht man an diesen Gefässen auch leichte seitliche Ausbuchtungen, welche denjenigen, welcher in der Untersuchung injicirter Präparate nicht geübt ist, zu dem Glauben veranlassen, es nur mit Rinnen und keineswegs mit geschlossenen Röhren zu thun zu haben. Diese zarten Gefässwände sind ohne Zweifel die Ursache der häufigen äusserlichen Blutungen und der noch häufigeren inneren Blutvergiessungen (Apoplexien) gefässreicher Krebsgeschwülste.

Der Durchmesser dieser Gefässe bietet die grössten Verschiedenheiten dar. Ganz feine Capillaren kommen jedoch in Krebsgeschwülsten nicht vor; die feinsten, welche ich auffinden konnte, hatten noch einen Durchmesser von 0,007‴ und waren im Ganzen sehr selten. Nach einer grösseren Anzahl von Messungen glaube ich den mittleren Durchmesser der Gefässe in Krebsgeschwülsten zu 0,015 bis 0,025‴ bestimmen zu können.

In der Anordnung zeigen diese Gefässe noch die meiste Aehnlichkeit mit den Gefässen des formlosen Bindegewebes *), jedoch finden in dieser Beziehung so viele Verschiedenheiten statt, dass sich wenig Allgemeines darüber sagen lässt. Der einzige durchgreifende

*) Vergleiche meine Gewebelehre pag. 87.

Unterschied, welcher sich zwischen der Anordnung der Gefässe in einer Krebsgeschwulst und der in einem normalen Gewebe vorfindet, besteht darin, dass in ersterem Falle durchaus keine gleichweite Capillaren aufzufinden sind, welche sich in bestimmten Formen zu einem regelmässigen Netzwerke vereinigen, sondern dass weitere und engere Gefässe sich unter einander zu einem unregelmässigen, mehr oder weniger vollständig geschlossenen Röhrensysteme verbinden, an dem man mit Sicherheit weder zu- noch abführende grössere Gefässe unterscheiden kann.

Ueber die Art und Weise, auf welche die Verbindung der in Krebsgeschwülsten neugebildeten Gefässen mit den Gefässen des Mutterbodens zu Stande kommt, besitzen wir leider noch keine sicheren Beobachtungen.

Eine schon längst bekannte Thatsache ist es dagegen, dass sämmtliche Gefässe, Arterien und besonders Venen, in der Umgebung von Krebsgeschwülsten, immer in beträchtlich erweitertem Zustande sich befinden. Die Verbindung dieser erweiterten Gefässe mit den Gefässen der Krebsgeschwulst kann wohl nur durch Capillaren eingeleitet werden, da diese in ihrer Structur den Gefässen in Krebsen am nächsten stehen. Man kann daher kaum behaupten, dass der neu gebildete Gefässapparat eines Krebses ausschliesslich entweder mit Arterien oder mit Venen zusammenhängt, wie Schröder van der Kolk *), welcher darin einen Unterschied zwischen dem Medullarcarcinom und der von ihm als *Fungus hæmatodes* beschriebenen Geschwulst aufgefunden haben will. In den

*) Lespinasses, Specimen anatomico pathologicum de vasis novis pseudomembranarum etc. Rheno-Trajecti 1842. Pag. 33.

wenigen Fällen von Krebsgeschwülsten, welche sich als geeignet für die Injection mir darboten, konnte ich immer ziemlich leicht mit einer dünnflüssigen Gélatinemasse von den Arterien aus die Gefässe füllen, schwieriger war dieses allerdings bei den Injectionsversuchen, welche von den Venen aus unternommen wurden. Die in Folge der bedeutenden Erweiterung vorhandene Verdünnung der Venenwände macht wegen der leicht eintretenden Extravasationen die grösste Vorsicht nöthig. Bei allen diesen Versuchen ist hauptsächlich der Umstand zu berücksichtigen, dass ein möglichst nahe an der Geschwulst gelegenes Gefäss mit der Canüle in Verbindung gebracht wird. Einmal gelang es mir, einen Krebs zuerst von einer Vene und hierauf von einer Arterie aus, einzuspritzen. Das Resultat dieses interessanten Injectionsversuches war dieses, dass die Gefässe des einen Theiles der Geschwulst, und zwar des der Vene zunächst gelegenen blau, und die des anderen Theiles roth gefärbt erschienen. Ich gebe zwar gerne zu, dass die Gefässanastomosen der einen Krebsgeschwulst in einem näheren Zusammenhang mit dem venösen, und die einer anderen mit dem arteriellen Systeme stehen, allein auf der anderen Seite scheint es mir eine sich von selbst zu verstehende Nothwendigkeit zu sein, dass mit dem Momente, in welchem die Circulation in einer Geschwulst sich regelt, es zu- und ableitende Gefässe, Arterien und Venen geben müsse, welche die Verbindung zwischen dem neuen und dem Gefässapparate des Mutterbodens vermitteln.

Kehren wir nun zu dem Zottenkrebse zurück, so erschien derselbe in den wenigen Fällen, welche mir vorlagen, immer als ein sehr gefässreiches Aftergebilde. Auch Rokitansky *) erwähnt der bedeutenden Vascu-

*) Handbuch der pathol. Anatomie, Bd I., Pag. 384.

larisation und der damit gegebenen Disposition zu Hämorrhagieen dieser Geschwulstform. In dem entwickelten Zottenkrebse verhalten sich die Gefässe, sowohl rücksichtlich ihres Baues, wie ihrer Anordnung, fast in gleicher Weise wie in anderen weichen Krebsgeschwülsten; dagegen bieten die Gefässverhältnisse der zottigen Schleimhautexcrescensen, welche, wie wir gesehen, den wirklichen Krebsablagerungen immer vorausgehen, manche Eigenthümlichkeiten dar. Diese Excrescensen gehören jedenfalls zu den gefässreichsten Theilen, welche überhaupt im Körper vorkommen; denn über ein Drittheil ihrer Substanz besteht nur aus Gefässen (vergl. Fig. 3). Die Gefässe stehen mit dem Capillarnetz der Schleimhaut in der nächsten Verbindung und können von einer nahe gelegenen Arterie aus mit der grössten Leichtigkeit injicirt werden. Sie zeichnen sich alsdann durch ihre regelmässige Anordnung, in welcher Beziehung sie sich am meisten den Darmzotten nähern, vor den Gefässen evidenter Krebsgeschwülste aus (vergl. Fig. 3). Was den Bau dieser Gefässe betrifft, so haben sie allerdings den Charakter von colossalen Haargefässen, d. h. sie bestehen auch nur aus einer structurlosen Membran, mit hier und da aufliegenden längsovalen Kernen, allein sie sind durch zahlreiche seitliche Auswüchse ausgezeichnet, welche eine Länge von 0,008 bis 0,012‴ besitzen. Diese Auswüchse lassen sich aber durchaus nicht mit Injectionsmasse füllen, sind also keine hohlen, sondern solide Anhänge der structurlosen Gefässmembran. Ein bestimmter Bau ist an denselben nicht zu erkennen, und sie unterscheiden sich von der structurlosen Gefässhaut nur dadurch, dass die Kernbildungen auf ihnen zahlreicher sind. Ich erinnere mich nicht, jemals ähnliche Formen gesehen zu haben, und auch in der mir zugänglichen

Literatur finde ich keine Beobachtungen über solch eigenthümlich gestaltete Gefässe, daher können diese soliden Gefässanhänge, wie schon früher angedeutet wurde, nur auf Rechnung der entschiedenen Tendenz zur Zottenbildung gebracht werden, von welcher nicht nur die betreffende Schleimhaut, sondern auch die Gefässe der in letzterer schon neugebildeten Zotten befallen zu sein scheinen. Ueber die Entstehung und Entwicklung dieser Gefässe wissen wir natürlich eben so wenig etwas Bestimmtes, als über die Entwicklung der zottigen Excrescensen selbst; allein mir scheint die Annahme, dass sich mit der Erhebung der Zotten auch diese Gefässe von den normalen Schleimhautgefässen aus entwickeln, noch am meisten Wahrscheinlichkeit für sich zu haben.

Schlussbemerkungen.

Die äusseren Gestaltverhältnisse des Zottenkrebses, sowie dessen Entwicklungsweise bieten so viele Eigenthümlichkeiten und Differenzen von dem gewöhnlichen Krebse dar, dass zunächst die Frage sich aufwirft, ob der Zottenkrebs, ungeachtet der Uebereinstimmung in dem elementaren Bau, von den Krebsgeschwülsten getrennt werden soll, oder nicht? Rokitansky *), welchem wir die ersten näheren Angaben über den Zottenkrebs, der vorher dem dehnbaren Gebiete der Fungen zugewiesen war, verdanken, spricht sich in dieser Beziehung sehr bestimmt aus, wenn er den Zottenkrebs, nur als eine Varietät, dem Medullarkrebse an die Seite setzt. Noch weiter geht Virchow **) in seiner ersten Abhandlung über den Krebs, wo er die gerade characteristischen

*) Handbuch der pathologischen Anatomie, Bd. I., Pag. 383.

**) Archiv für patologische Anatomie und Physiologie. Bd. I. Pag. 110.

Zotten unserer Geschwulstform Zufälligkeiten, Differenzen in der äusseren Erscheinung nennt, welche, wollte man sie alle mit besonderen Namen belegen, gar kein Ende in der Nomenclatur des Krebses zuliessen. In einer späteren Arbeit scheint jedoch Virchow *) von seiner früheren Ansicht, zum Theil wenigstens, zurückgekommen zu sein; denn er stellt daselbst den Zottenkrebs der Harnblase mit dem Blumenkohlgewächs des Muttermundes von John Clarke und den Papillargeschwülsten, oder Epithelialkrebsen zusammen. Auch Schuh **), der neueste Schriftsteller über Epithelialkrebs, schliesst sich der neueren Ansicht von Virchow über den Zottenkrebs an. Beide Geschwulstformen, der Epithelialkrebs, wie der Zottenkrebs, haben allerdings eine entschiedene Aehnlichkeit, allein ich glaube kaum, dass dieselbe zum Beweis einer vollkommnen Identität beider hinreichen wird. Für den Epithelialkrebs sind Hypertrophie der Papillen und enorme Entwicklung von Epithelialzellen die beiden wesentlichen Momente. Allein der Zottenkrebs, welcher nach der colossalen Erfahrung von Rokitansky ***), die wir hier für maassgebend halten, nur auf Schleimhäuten und besonders auf jener der Harnblase, dagegen nur ausserordentlich selten auf den allgemeinen Decken und serösen Häuten vorkommt, hat seinen Lieblingssitz, Blasenschleimhaut, gerade an einer Stelle, welche im normalen Zustand weder Papillen noch Zotten besitzt, wo von einer Hypertrophie der letzteren

*) Ueber Kankroide und Papillargeschwülste, in den Verhandlungen der physicalisch-medizinischen Gesellschaft zu Würzburg, Bd. I., Pag. 111.

**) Vierteljahrschrift für practische Heilkunde. Achter Jahrgang, Pag. 80.

***) L. c. Pag. 384.

also auch nicht die Rede sein kann. Ferner sind wohl die zottenartigen Excrescensen unserer Geschwulst an ihrer Oberfläche mit Epithelialzellen besetzt; letztere sind aber hier nicht zahlreicher, als an anderen Stellen der Blasenschleimhaut. Die im Innern des Zottenkrebses vorkommenden zahlreichen Zellen tragen dagegen durchaus nicht den Character von Epithelialzellen, sondern den von evidenten Krebszellen, wie ein Blick auf Fig 1 beweist. Auch in dem grossen Reichthum an Gefässen, welche sich bei dem Zottenkrebs, sowohl rücksichtlich der Anordnung wie der Structur, vollkommen so, wie bei anderen Krebsen verhalten, glauben wir einen Grund gegen die vollkommene Identität beider Geschwulstformen zu finden.

Was die Ansicht von Rokitansky betrifft, welcher den Zottenkrebs für eine blosse Varietät des Medullarkrebses erklärt, so glaube ich, dass auch dieser ein grosses Hinderniss in der von dem Medullarkrebse so abweichenden Entwicklungsweise unserer Geschwulstform entgegensteht. Rokitansky führt zwar dafür die dem Zottenkrebs zur Seite gehende Cachexie, sowie dessen häufige Combination mit anderen Careinomen an. Bedenkt man aber die grossen Blutverluste, welche den Zottenkrebs der Blase begleiten, so erklärt sich leicht das cachetische Aussehen solcher Kranken. Die Combination mit anderen Krebsen kommt wohl vor, wir haben selbst in der anatomischen Sammlung zu München einen exquisiten Zottenkrebs des Magens, und daneben auf derselben Schleimhaut einen einfachen Medullarkrebs gesehen, allein nach meinen anderen, wie wohl nur wenig zahlreichen Erfahrungen, sowie nach den ziemlich ausgedehnten von Dittrich, ist diese Combination doch immer nur ausnahmsweise vorhanden.

Können wir demnach den Zottenkrebs nicht mit dem

Markschwamm identificiren, so bleibt nichts übrig, als demselben eine Mittelstellung zwischen gut- und bösartigen Geschwülsten anzuweisen. In dieser Beziehung nähert sich derselbe wieder sehr den Epithelialkrebsen, welchen Virchow*) den gewiss sehr passenden Namen „Cancroide" gegeben hat. In den ersten Perioden der Entwicklung, in welchen es nur bei der Bildung von zottigen Schleimhautexcrescensen bleibt, kann man den Zottenkrebs nicht in dieselbe Categorie mit dem Markschwamm und den anderen wirklichen Krebsformen bringen; denn dieses liesse sich weder morphologisch, noch pathologisch rechtfertigen; morphologisch nicht, weil das Characteristicum jeder Krebsgeschwulst, der bestimmte Formelemente enthaltende Krebssaft, fehlt, und pathologisch nicht, weil die Wiederholung ähnlicher Excrescensen in anderen Organen bis jetzt noch nicht beobachtet worden ist. Etwas anderes ist es jedoch, wenn es zur Ablagerung von wirklichem Krebssaft zwischen die zottigen Excrescensen kommt, wozu dieselben allerdings, namentlich auf der Blasenschleimhaut, sehr zu incliniren scheinen. Dann haben wir einen Fall von infiltrirtem Krebs, welcher sich in anderen Organen wiederholen kann, was jedoch nach unseren Erfahrungen in der Regel nicht der Fall ist. Wir werden uns daher von der Wahrheit nicht sehr entfernen, wenn wir die gute oder bösartige Natur des Zottenkrebses von dem Entwicklungsstadium abhängen lassen, in welchem er sich befindet. Erscheint er als einfache zottige Excrescens, und bleibt er auf dieser Entwicklungsstufe stehen, ein Fall, der wohl wahrscheinlich, allein sehr schwer zu beweisen ist, so hat er mit dem Krebse nichts gemein, und muss pathologisch von demselben getrennt werden. Befindet er sich dagegen in dem Stadium der Infiltration, so trägt er nicht nur die anatomischen

Kennzeichen des Krebses, d. h. er besitzt ein Stroma aus Bindegewebe, in dessen Maschen ein die characteristischen Formelemente enthaltender Saft eingelagert ist, sondern er verhält sich auch pathologisch als Krebs, indem, wiewohl selten, Wiederholung von Krebsproduction in andern Organen vorkommt.

Morphologisch, ganz wie der infiltrirte Zottenkrebs, verhält sich das Blumenkohlgewächs des Muttermundes von Clarke, welches ich einmal zu untersuchen Gelegenheit gehabt habe. Dass dasselbe auch die pathologischen Characetere des Zottenkrebses theilt, ist mir sehr wahrscheinlich, jedoch erlaube ich mir nicht ein bestimmtes Urtheil hierüber auszusprechen, da mir spezielle Beobachtungen nicht zu Gebote stehen.

Schliesslich müssen wir noch mit einigen Worten auf die Diagnose des Zottenkrebses der Blase zurückkommen, von welcher Schuh*) behauptet, dass dieselbe nicht möglich sei, da die Beschwerde beim Harnen, der Schmerz in der Blasengegend, so wie Blutungen nur auf eine Entartung der Blasenhäute im Allgemeinen schliessen liessen. Dieser Ausspruch von Schuh hat für die Diagnose der zottigen Excrescensen seine volle Richtigkeit, keineswegs aber für die späteren Stadien des Zottenkrebs. Hier liefern die microscopische Untersuchung des Urins, sowie die durch die Bauchdecken hindurch fühlbare Geschwulst, so bestimmte Anhaltspunkte, dass selbst der weniger Geübte mit grosser Sicherheit sich einen Schluss auf den Zustand der Harnblase erlauben darf.

---

*) L. c. Pag. 80.

Das

OSTEOID.

Kaum auf irgend einem Theil der Pathologie, haben die neueren, mit Hülfe des Mikroskops vorgenommenen Untersuchungen einen solchen umgestaltenden Einfluss gewonnen, als auf die Geschwulstlehre. Von den vor zwei Decennien üblichen Namen, sind daher kaum noch einzelne übrig geblieben, indem die genauere Kenntniss des Baues und der daraus resultirenden pathologischen Bedeutung verschiedener Geschwulstformen auch die Aufstellung neuer Namen dringend nothwendig machte, welche der durch fortgesetzte Untersuchungen gewonnenen Anschauungsweise mehr entsprachen. Joh. Müller, der Begründer der mikroskopischen Geschwulstlehre, ist auch der Schöpfer der meisten dieser neuen Namen, deren Werth für die Wissenschaft alsbald allgemein anerkannt wurde. So gibt es heute wohl kaum einen Chirurgen von nur einigermassen wissenschaftlicher Bildung, welchem der Name „*Enchondrom*“ fremd wäre. Weniger allgemein und geläufig wurde der Name *Osteoid*, womit Müller *) eine

*) Ueber den feineren Bau und die Formen krankhafter Geschwülste. Berlin 1838. Ferner: „Ueber ossificirende Schwämme, oder Osteoid-Geschwülste“ in seinem Archiv für Anatomie und Physiologie. Jahrgang 1843. Pag. 396.

Gruppe von Geschwülsten umfasste, welche immer von einem Knochen ausgehen, in der Regel sehr rasch wachsen, und in deren Textur, ausser einem mehr oder weniger festen Weichgebilde, Knochengewebe eingeht, jedoch nicht in Form einer Schale, wie bei dem Enchondrom, sondern die ganze Geschwulst mehr oder weniger durchsetzend. Diese Geschwülste, deren chemische Grundlage aus Leim besteht, wiederholen sich, nach Amputation der betroffenen Glieder, in der Regel an anderen Knochen, und kommen alsdann auch ganz unabhängig von Knochen, in Eingeweiden, vorzüglich in den im Thorax gelegenen, vor. Schon diese Bestimmung, bei welcher wir nicht glauben, ein wesentliches Merkmal des Müller'schen Osteoids übergangen zu haben, beweisst, dass diese Geschwülste keine so gut umgränzte und streng gesonderte Gruppe bilden, als dieses bei andern, z. B. den Enchondromen und Fibroiden der Fall ist. Dieses Schwankende in der Definition des Osteoids, sowie der Mangel einer scharfen Gränze für diejenigen Geschwülste, welche hierher gehören, ist die Ursache jener grossen Verwirrung, welche in diesem Theile der Geschwulstlehre herscht. Am meisten zu dieser Verwirrung hat wohl Rokitansky *) beigetragen, welcher den Namen „Osteoid" auf Geschwülste übertrug, welche mit dem Müller'sehen Osteoid, sowohl in histologiseher, wie in pathologischer Hinsieht, auch nicht die entfernteste Aehnlichkeit haben. Rokitansky versteht nämlich unter „Osteoid" vor Allem das verknöcherte Enchondrom, eine Geschwulstform, welche mit dem Osteoid von Müller

*) Handbuch der pathologischen Anatomie, Bd. I., Pag. 368, und Bd. II., Pag. 209.

durchaus Nichts gemein hat, als dass hier wie dort ein normwidriger Ossificationsprozess vorkommt. Das Osteoid Müller's betrachtet Rokitansky als eine in das Parenchym von Krebsen in wuchernder Menge eingehende Knochenbildung, welche die Bedeutung eines Stromas von gutartiger Natur für ein krebsiges Weichparenchym hat. Rokitansky sieht also in dem Müller'schen Osteoid Nichts-Anderes, als eine Form des Knochenkrebses.

In den folgenden Blättern werden wir den Namen Osteoid nur in der Bedeutung gebrauchen, welche Müller damit verband, und zunächst den feineren Bau und die Entwicklung dieses eigenthümlichen Aftergebildes näher betrachten, das wir kurz nach einander zweimal an der Leiche zu beobachten Gelegenheit hatten. Hierauf werden wir uns mit der pathologischen Bedeutung des Osteoids zu befassen haben, wobei natürlich Alles darauf ankommt, ob diese Geschwulstform, wie Rokitansky will, einfach dem *Carcinom* zuzuweisen sei, oder ob die Gründe, welche Müller gegen diese Ansicht beibringt, wichtig genug sind, um das Osteoid von dem Krebse zu trennen und dasselbe als eine besondere Geschwulst-Gattung aufzufassen, welche gleichsam den Uebergang von den gutartigen zu den bösartigen Geschwülsten vermittelt. Der zweite Theil unserer Aufgabe ist natürlich der bei weitem schwierigere, da es die ersten Meister der Wissenschaft sind, welche über die pathologische Stellung des Osteoids gerade entgegengesetzte Ansichten vertreten.

Erster Fall.

G. M., ein ziemlich kräftiger Maurer von 35 Jahren, erlitt durch einen herabfallenden Stein eine Contusion der rechten Schulter, welche jedoch nicht sehr bedeutend war und nur geringe Schmerzen verursachte. Die letzteren schwanden nach Anwendung von kalten Umschlägen ganz, und auch die momentan erschwerte Beweglichkeit des Schultergelenks kehrte alsbald vollständig zurück. Vierzehn Tage nach der Verletzung bemerkte der Kranke eine Geschwulst des rechten Oberarms, welche die Bewegung zwar nicht direct genirte, aber denselben bald nöthigte, die Arbeit einzustellen, da fortgesetzte anstrengende Bewegungen heftige Schmerzen des ganzen Armes hervorriefen. Von nun an wuchs die Geschwulst schnell, gewann eine enorme Ausdehnung, und erstreckte sich zuletzt von der Mitte des Oberarms bis hinauf zu dem Acromion, seitlich dagegen in die Achselhöhle, sowie auf das Schulterblatt. Der arme Kranke litt die furchtbarsten Schmerzen, bot die sonderbarsten Nervenerscheinungen in dem rechten Arm dar, die ihren Grund in dem Drucke fanden, welche der *Plexus brachialis* durch die Geschwulst erlitt, und starb sechs Monate nach der Verletzung wassersüchtig.

Sektion, dreissig Stunden nach dem Tode. Körper in hohem Grade abgemagert; beide untere Extremi-

täten oedematös; die rechte obere Extremität gleichfalls stark mit Wasser infiltrirt. Die an der letzteren vorhandene, mehr als kindskopfsgrosse Geschwulst zeigt eine hügelige Oberfläche und ist von einer ziemlich resistenten Hülle verdichteten Bindegewebes umgeben, durch welches sie mit den angrenzenden atrophischen Muskeln zusammenhängt. Sie geht von der Mitte des *Os humeri* und zwar von dem ganzen Umfang dieses Knochens aus, dessen Periost unterhalb der Geschwulst etwas aufgelockert erscheint und an der Geschwulst in die schon erwähnte Hülle der letzteren übergeht. Von der Mitte des Knochens erstreckt sich die Geschwulst, immer dicker werdend, nach oben zu dem Kopfe des Humerus, füllt die Achselhöhle aus, und sowohl das Akromialende der Clavicula, wie die ganze Scapula erscheint von Geschwulstmassen bedeckt. Das Schultergelenk ist im Ganzen weniger verändert, als die enorme Ausdehnung der Geschwulst, deren Mittelpunkt das Gelenk bildet, erwarten liess; denn nur von der Achselhöhle erscheint die Gelenkkapsel durch kleinere Geschwulstmassen, welche in die Gelenkhöhle hineinragen, durchbrochen. Die Gelenkknorpel an der freien Fläche etwas erodirt; der dem Knochen zunächst liegende Theil dieser Knorpel lässt aber noch die normale Structur erkennen.

Was den Bau dieser Geschwulst betrifft, so lassen sich an derselben mit Leichtigkeit zwei Substanzen nachweisen, eine entschieden knöcherne und eine mehr oder weniger weiche, welche auf eine sehr innige Weise unter einander zusammenhängen. Die knöcherne Substanz ist in der unmittelbaren Nähe des Knochens am stärksten vertreten und steht mit demselben in continuirlicher Verbindung, welche jedoch nicht so fest ist, dass nicht von dem Hu-

merus mit einiger Gewalt die Geschwulst getrennt werden kann. Der unterliegende Knochen erscheint aber alsdann nicht glatt, sondern in seinem Gewebe durchbrochen und mit zahlreichen Knochenfragmenten besetzt, welche den Zusammenhang mit der knöchernen Parthie der Geschwulst vermitteln. In einiger Entfernung von dem Knochen wird der knöcherne Theil der Geschwulst sparsamer, durchzieht aber, in Form von feinen Nadeln oder Blättchen, die ganze Geschwulst, und die letzteren können in geringer Menge noch an dem peripherischen Theile der Geschwulst, unmittelbar unter deren Hülle, nachgewiesen werden. In diesem Gerüste, welches der knöcherne Theil bildet, liegen die weicheren Geschwulstmassen vertheilt, an der Oberfläche kugelige oder knollige Hervorragungen bildend, welche auch auf dem Durchschnitte als solche erkannt werden können (Taf. II, Fig. 8). In der Nähe der Knochen ist der weiche Geschwulstantheil fester, resistenter, derber, und lässt auch bei starkem Druck nur sehr wenig eines trüben, weisslichen Liquors austreten. An der Peripherie dagegen nimmt mit der grösseren Menge dieser Flüssigkeit auch die Weichheit der Geschwulst merklich zu.

Die weichen Gehirnhäute mässig mit Serum infiltrirt, die Gehirnsubstanz blutleer, ziemlich feucht, und daher etwas weich.

In der Brusthöhle mehrere Schoppen eines hellgelblichen Serums; die unteren Lungenlappen enthalten eine beträchtliche Menge von wässerigem, schaumigem Blute, die oberen Lappen einfach oedematös; das Lungengewebe stark pigmentirt, sonst aber normal. Die Bronchialdrüsen angeschwollen; darunter eine bis zu der Grösse eines Hühnereies, und eine andere bis zu der Grösse einer

welschen Nuss. Das Durchschneiden der beiden letzteren erforderte einen gewissen Aufwand von Kraft, und es war dabei deutlich ein knirschendes Geräusch zu vernehmen. Der Durchschnitt selbst hatte eine weissliche Farbe mit einem Stich in das Gelbe, und man konnte leichter mit dem darüber hingleitenden Finger, als mit dem Auge, die Gegenwart von zahlreichen, aus Knochen bestehenden Nadeln und Blättchen wahrnehmen, welche die Geschwulst nach den verschiedensten Richtungen zu durchsetzen schienen. Ausserdem erschien der Durchschnitt für das unbewaffnete Auge undeutlich faserig, und es gelang bei stärkerem Druck aus demselben eine geringe Menge einer gelblich-weissen, ziemlich consistenten Flüssigkeit auszupressen.

In dem Herzbeutel eine beträchtliche Menge Serums, das Herz von gewöhnlicher Grösse, aber welk und schlaff.

In der Unterleibshöhle mehrere Pfunde einer hellen, serösen Flüssigkeit, die Leber nach Grösse und Textur normal, Milz ziemlich klein, auf der Milzhülle zwei kleine Sehnenflecke. Der Magen von Luft ausgedehnt und auf dessen Schleimhaut einzelne hämorrhagische Erosionen sichtbar. Gedärme normal.

In der rechten Niere, unmittelbar unter der Membrana propria, eine mehr als hühnereigrosse, graulich-weisse Geschwulst, welche in die Substanz der Niere bis in das Nierenbecken hineinragt. Obwohl auf der Schnittfläche die Textur dieser Geschwulst jener in der Brusthöhle ähnlich erschien, so war doch die Consistenz derselben nur eine sehr geringe, und schon der Versuch, sie von dem Parenchym der Niere loszulösen, hatte Trennung und Zerreissung ihres Gewebes zur Folge. Nicht die ge-

ringste Andeutung eines knöchernen Gefüges war in der Geschwulst vorhanden; dagegen hatte sie alle jene äusseren Charactere, welche den in Erweichung begriffenen Krebsen zukommen. Auch die mikroskopische Untersuchung der Geschwulst liess ein zerfallendes carcinomatöses Aftergebilde nicht verkennen; denn ausser einer ziemlichen Menge von Stroma, dessen faserige Elemente durch den Erweichungsprozess im Ganzen noch weniger gelitten hatten, fand man nur Reste von zellenartigen Gebilden, Kerne mit zahlreichen Elementarkörnern und kleineren Fetttröpfchen gefüllt (Taf. II, Fig. 3, a), isolirte, sowie zu Häufchen vereinigte Elementarkörner, Fetttröpfchen (Fig. 3, b) und krystallinische Formen, nämlich die characteristischen Tafeln des Cholesterin (Fig. 3, c); die letzeren jedoch nicht in beträchtlicher Menge.

Zweiter Fall.

In dem vorigen Sommer wurde mir von einem Collegen, die in der Mitte des Oberschenkels, wegen einer beträchtlichen Geschwulst am Knie, amputirte untere Extremität zur näheren Untersuchung zugesandt, und bezüglich dieses Falles folgende Notizen mitgetheit: J. S., 15 Jahre alt, der Sohn kräftiger Eltern, früher ein stets gesunder blühender Knabe, fiel zwei Monate vor der Operation von einem Baume und zog sich dadurch eine Verletzung des rechten Knie's zu. Das Gelenk selbst schien im Anfang nicht gelitten zu haben, die oberflächliche Hautwunde verheilte bald durch einfache Agglutination und nach zehn Tagen war der Kranke wieder in

dem ungehinderten Gebrauche seiner unteren Extremitäten, war während vier bis fünf Tagen frei von Schmerzen und gebrauchte das verletzte Bein ganz wie ein gesundes. Erst in der dritten Woche, nach der vorausgegangenen Verletzung, wurde das rechte Knie dicker, jedoch ohne beträchtliche Schmerzen zu verursachen. Nur nach dem Aufstehen, beim Beginn des Gehens, klagte der Kranke über ein spannendes Gefühl in dem Gelenk, welches sich aber bald wieder verlor, nachdem die Extremität kurze Zeit in Bewegung war. Dieser Zustand dauerte mehrere Wochen, dann nahm aber die Geschwulst beträchtlich an Umfang zu, heftige, bei jeder Bewegung des Gelenkes sich mehrende Schmerzen stellten sich ein, welche dem Kranken nicht mehr erlaubten das Bett zu verlassen. Die Geschwulst wuchs zusehends, der Knabe magerte dabei merklich ab, und alle lokalen wie allgemeinen Mittel wurden ohne den geringsten Erfolg angewandt. Der so tief gesunkene Zustand der Kräfte war es, welcher zur Amputation des betreffenden Gliedes drängte, da in ihr die letzte und einzige Möglichkeit, das Leben des Kranken zu erhalten, lag.

Die Untersuchung des abgesetzten Gliedes ergab folgendes Resultat: Die Geschwulst beginnt an dem unteren Drittheil des Oberschenkelknochens, den ganzen Knochen umkreisend. Das Periost erscheint daselbst etwas aufgelockert, und ist auch noch oberhalb der Geschwulst, in einer Ausdehnung von zwei Zoll, leicht von dem Knochen abzulösen, da sich hier zwischen Periost und Knochen eine geringe Quantität einer weissgelblichen Flüssigkeit angesammelt hat. Der Anfangstheil der Geschwulst ist noch deutlich von der Beinhaut überzogen, welche aber bald in mehr formloses Bindegewebe über-

geht, welches die Verwachsung der Geschwulst mit den nahe liegenden atrophischen Muskeln vermittelt. Die Gestalt der Geschwulst nähert sich der eines abgestumpften Kegels, dessen Basis das Kniegelenk und dessen Spitze der im untern Dritttheile des Oberschenkels gebogene Anfangstheil der Geschwulst darstellt. Von den Condylen des Oberschenkelknochens setzt sich die Geschwulst, in Form von zwei Lappen, auf dem Unterschenkel fort, welche jedoch keinen deutlich nachweisbaren Zusammenhang mit den Knochen des Unterschenkels erkennen lassen, deren Periost intact erscheint. Das Kniegelenk ist weniger angegriffen, als man hätte vermuthen sollen; denn, mit Ausnahme einer geringen mit Hyperämie verbundenen Aufwulstung der Synovialhaut des Kapselbandes und der sogenannten *Ligamenta mucosa*, bieten die übrigen den Gelenkapparat constituirenden Gebilde, die Knorpel und Bänder, keine nachweisbare Veränderung dar, namentlich gilt dieses auch von den Gelenkknorpeln, welche die Apophyse des *os femoris* überziehen.

In der Textur herrschte die grösste Uebereinstimmung zwischen dieser, von dem Oberschenkelknochen ausgehenden Geschwulst, mit der oben beschriebenen, welche sich von dem Oberarm aus entwickelte. Auch hier konnte man ein knöchernes Gerüste nachweisen, welches in der unmittelbaren Nähe des Knochens sich stärker entwickelt zeigte und in dessen Maschen eine weichere weisslich Masse, mit den oben weiter angegebenen Characteren, eingebettet war.

Die Amputationswunde heilte ziemlich rasch, grossentheils auf dem Wege der ersten Vereinigung, und dabei

besserte sich der allgemeine Zustand des Kranken zusehends, so dass mir mein College sechs Wochen nach der Operation schrieb, dass die Prognose, welche ich, gestützt auf die Untersuchung der Geschwulst und, bekannt mit der Eigenthümlichkeit des Müller'schen Osteoids, secundäre Abmagerungen in der Brusthöhle nach der Amputation zu veranlassen, sehr ungünstig gestellt hatte, glücklicherweise eine irrige gewesen sei. Allein schon vierzehn Tage später, also acht Wochen nach der Amputation, stellten sich Husten und Respirationsbeschwerden und später die Erscheinungen einer chronischen Pneumonie ein, wobei die Kräfte des Kranken sanken, und dessen Abmagerung einen hohen Grad erreichte. Zuletzt, sechs Monate nach der Operation, erfolgte ein bedeutender Erguss von Flüssigkeit in den Thorax, welchem der Kranke bald erlag.

Section. 24 Stunden nach dem Tode. Körper sehr abgemagert; die linke untere Extremität oedematös; auch der Rest des Oberschenkels der rechten Seite etwas mit Serum infiltrirt. Die Amputationswunde vollkommen geheilt, und auch der Knochenstumpf von normaler Beschaffenheit.

Gehirn blutleer, ziemlich feucht.

In beiden Thoraxhälften mehrere Schoppen einer dünnen hellgelblichen Flüssigkeit; die Lungen vollkommen frei; dagegen an einzelnen Stellen der *Pleura costalis* abgeplattete rundliche, ein halb bis einen Zoll im Durchmesser grosse Erhabenheiten von weisslicher Farbe und ziemlich festem Gefüge. Knoten von derselben Beschaffenheit kamen in ziemlicher Anzahl in dem Gewebe beider Lungen vor, und zwar von der Grösse einer Erbse bis zu der einer starken Haselnuss. Bei dem Durch-

schneiden dieser Knoten hatte man einen gewissen Widerstand zu überwinden, welcher seinen Grund in einem zarten Knochennetze hatte, in welches der grössere Theil des Stromas dieser Geschwülste umgewandelt und das mit dem über den Durchschnitt hingleitenden Finger deutlicher als mit dem Auge wahrzunehmen war. Bei sehr starkem Drucke konnte man aus diesen Durchschnitten eine geringe Menge einer weissgelblichen Flüssigkeit auspressen.

In dem Herzbeutel fünf bis sechs Unzen eines hellen Serums; das Herz selbst schlaff, welk.

In der Unterleibshöhle gleichfalls eine ziemliche Menge Flüssigkeit; die Leber blutreich, die Milz gross und weich; Magen und Gedärme von ganz normaler Beschaffenheit. Die Harn- und Geschlechtsorgane unverändert.

Mikroskopische Untersuchung der primären Osteoidgeschwülste.

Ausser den beiden Fällen hatten wir schon früher *) einmal Gelegenheit, die Structur einer frischen Osteoidgeschwulst zu untersuchen und das Folgende ist demnach das Resultat der Untersuchungen von drei hierher gehörigen Geschwülsten.

Aus dem Durchschnitt jedes Osteoids, kann man durch den Druck der Messerklinge einen weisslichen Saft auspressen, dessen Quantität nur sehr geringe ist, der aber in dem peripherischen Theile der Geschwulst doch immer

*) Ueber Osteoid-Geschwülste in Henle und Pfeuffer's Zeitschrift für rationelle Medizin. Bd. VI, Pag. 377.

etwas reichlicher als in der nächsten Umgebung des Knochens vorkommt. In diesem Safte findet man in der Regel nur eine sehr geringe Anzahl von Elementarkörnern und auch nur wenige hüllenlose Zellenkerne, dagegen sehr viele Zellen. Die Gestalt dieser Zellen bietet die grössten Verschiedenheiten dar; bald nähern sie sich der rundlichen Form (Taf. II, Fig 1, a), bald sind sie an einem Ende ausgezogen und werden dadurch keulenförmig (Taf. II, Fig. 1, b), bald sind sie an zwei entgegengesetzten Enden ausgezogen und werden so, der Gestalt nach, jenen Formelementen ähnlich, welche man in dem unreifen Bindegewebe findet (Taf. II, Fig. 1, c). Die keulenförmigen und die bipolar geschwänzten Zellen fand ich in den drei Fällen bei weitem vorherschend über die mehr rundlichen, und der Grund davon liegt wohl darin, dass in den Osteoiden die Menge des Stromas bedeutend und, durch die darin stattfindende Knochenbildung, sehr wenig nachgiebig ist, wodurch die Mehrzahl der Zellen im Wachsthum gehemmt werden und nur nach der einen oder anderen Seite sich ausdehnen können; denn auch hier ist, wie in allen Geschwülsten, die Gestalt der Zelle nicht von der besonderen Beschaffenheit der Geschwulst, sondern von äusseren Verhältnissen, von Lagerung, von der Quantität und der Dichtigkeit des Stromas etc. abhängig.

Die structurlose Hülle dieser Zellen ist immer sehr deutlich und scheint einen ziemlich hohen Grad von Consistenz zu haben, was sich sowohl durch die zwar scharfen aber dunklen Contouren, als besonders durch den Umstand ausspricht, dass sie nach Behandlung mit Essigsäure nicht unsichtbar wird. Der Inhalt der Zellen besteht aus unendlich feinen Molekülen, welche in eine

durchsichtige flüssige, oder halbweiche Substanz eingebettet sind und durch Essigsäure aufgelöst werden. Der Kern der Zellen ist immer sehr deutlich, scharf contourirt, seltener von runder, in der Regel von ovaler Gestalt und immer granulirt. In demselben bemerkt man ein oder zwei, aber fast nie mehr Kernkörperchen, welche die grösste Aehnlichkeit mit ganz kleinen Fetttröpfchen haben. Die Mehrzahl der Zellen besitzt nur einen Kern; dagegen kommen auch viele mit zwei, drei und mehr Kernen vor, und zwar steht die Anzahl der Kerne im directen Verhältniss mit der Grösse der Zellen; vergl. Taf. II, Fig. 1, b, die grosse Zelle, welche fünf Kerne enthält. Die Grösse der Kerne beträgt durchschnittlich 0,0045‴ im Längs- und 0,0035 bis 0,004‴ im queren Durchmesser. Die Grösse der Zellen ist viel weniger constant als die der Kerne. Die grössten, welche ich sah, hatten eine Länge von 0,018‴ auf eine Breite von 0,007‴. Die Länge der meisten geht nicht über 0,012‴ und ihre Breite sinkt nicht unter 0,005‴.

Die Untersuchung der noch nicht verknöcherten Parthie des Stromas, geschieht am Besten ganz in der Peripherie der Geschwulst, wo es bei der Menge und der Dichtigkeit des Stromas häufig gelingt, feine Durchschnitte der Geschwulst zu erhalten. (Taf II, Fig. 2.) Hier sieht man, dass eine faserige Substanz rundliche Höhlen oder Lücken bildet, von welchen die geschilderten Zellenformationen massenhaft eingeschlossen werden. Die Lücken sind bald grösser, bald kleiner; doch sah ich keine, deren grösster Durchmesser eine halbe Linie überstiegen hätte. Was die histologischen Charactere dieser faserigen Substanz betrifft, so stimmt sie vollkommen mit dem geformten Bindegewebe überein. Die

einzelnen Fasern und Bündel liegen dicht neben einander, kreuzen sich nie in ihrem Verlaufe und sind nur sehr schwer von einander zu isoliren. Nach Behandlung mit Essigsäure sieht man längliche Kerne und kürzere Kernfasern, die aber immer mehr gerade als gewunden verlaufen und im Ganzen nur sparsam vorhanden sind. Unreifes Bindegewebe, sich durch die Gegenwart der bekannten geschwänzten Körper characterisirend, kam mir nie unter die Augen, was um so auffallender ist, da diese Formen fast in jeder Geschwulst vorkommen, welche, wie die Osteoiden, sich durch ein rasches Wachsen auszeichnen.

Das, was die Osteoide vor anderen Geschwülsten auszeichnet, ist die in denselben auftretende Knochenbildung. Dieselbe ist in der unmittelbaren Umgebung des Knochens immer am stärksten ausgesprochen und wird in der Peripherie sparsamer. Lässt man daher ein primäres Osteoid maceriren, so erhält man zwar ein vollständiges Gerippe, ein Skelett der Geschwulst, allein dasselbe ist viel dichter in der Nähe des Knochens, als in der Peripherie, wo es auf ein mehr oder weniger weites Netz äusserst zarter Knochennadeln beschränkt erscheint. Von der Existenz einer knöchernen Schaale, findet sich bei dem Müller'schen Osteoid niemals auch nur die geringste Andeutung vor, und selbst das peripherische Knochennetz fehlt, wenn die Maceration zu lange fortgesetzt wird; denn die Verbindung der das letztere constituirenden Knochennadeln, ist häufig nicht durch wirkliche Knochensubstanz, sondern durch dichtes faseriges Stroma vermittelt, welches zuletzt durch die Maceration gleichfalls entfernt wird, worauf dann die einzelnen Knochennadeln auseinanderfallen.

Betrachtet man nun den in der Nähe des betreffenden Knochens befindlichen Antheil des Skeletts der Osteoide näher, so lässt sich über die Gestalt der hier dicht neben einander vorkommenden Knochenfragmente kaum etwas Bestimmtes sagen. Im Allgemeinen haben dieselben eine pyramidale Form, hängen durch eine breitere Basis mit dem betreffenden Knochenstück zusammen und endigen mehr, oder weniger zugespitzt. Die Knochentheilchen in der Peripherie der Geschwulst sind fast immer stäbchenförmig 0,1 bis 1,5‴ dick, und an jenen Stellen, an welchen sie mit andern in Verbindung stehen, etwas angeschwollen.

Bezüglich des feineren Baues, stimmen die pathologischen Knochenfragmente vollkommen mit den normalen Knochen überein. An feineren Durchschnitten begegnet man überall weiteren, oder engeren unter einander zusammenhängenden Markcanälchen, um welche, besonders nach Behandlung mit Säuren, die concentrische Anordnung der Knochenlamellen sehr deutlich hervortritt. (Tafel II, Fig. 7.) Die Knochenhöhlen, oder die Knochenkörperchen (Taf. II, Fig. 6), sind immer zahlreich vorhanden, in der Regel ziemlich gross, und stehen durch feine Röhrchen, den Knochencanälchen sowohl unter einander, als mit den benachbarten Markcanälchen in directem Zusammenhang. Leichter als bei dem normalen Knochen, ist hier der Nachweiss von Kernen in den Knochenkörperchen, wenn man, nach dem Vorgang von Kölliker*), das betreffende Knochenstückchen mit Säuren behandelt und hierauf in einer mässig concentrirten Lösung von caustischem Natron kocht.

*) Mikroskopische Anatomie Bd. II, Pag. 296.

Mikroskopische Untersuchung der secundären Osteoidgeschwülste.

Dieselben histologischen Elemente, welche die primären Osteoidgeschwülste constituiren, kommen auch in den secundären vor; jedoch ist die Anordnung und das Verhältniss der Elementartheile in den secundären Geschwülsten, nicht ganz jenem der primären entsprechend. Nach dem, was wir gesehen, tragen die secundären Geschwülste immer den Charakter eines raschen Entstehens und eines raschen Wachsthums an sich; daher überwiegen hier immer mehr die flüssigen Bestandtheile, deren histologische Entwicklung nicht über die Zelle hinaus geht. Die festen, dem Stroma angehörigen Bestandtheile, die Fasern und Knochenfragmente, treten dagegen, im Verhältniss zu den primären Geschwülsten, auffallend zurück. Namentlich gilt dieses von der Knochenbildung, was schon daraus hervorgeht, dass es bei wiederholten Versuchen nie gelang, aus secundären Osteoidgeschwülsten der Lunge, durch Maceration ein Geschwulstskelett darzustellen. Die Knochenfragmente sind zwar in der Regel unter der Form von feinen Nadeln ziemlich gleichmässig durch die ganze Geschwulstmasse vertheilt; allein sie hängen grossentheils nicht direct unter einander zusammen, sondern die Verbindung derselben wird durch den faserigen Theil des Stromas vermittelt. Geht also dieser in Folge der Maceration verloren, so fallen auch die einzelnen Knochennadeln auseinander; man hat demnach hier nicht sowohl ein Knochennetz vor sich, welches die ganze Geschwulst continuirlich durchzieht, als vielmehr Knochenpartikeln, welche in dem faserigen Stroma der Geschwulst eingebettet erscheinen.

Auch in der Entwicklung ist die Knochensubstanz der secundären Osteoide nicht in dem Grade fortgeschritten, wie die der primären. Man findet zwar allerdings vollständig in Knochengewebe übergegangene Knochennadeln, jedoch beobachtet man an Knochendurchschnitten, welche hier ziemlich leicht gewonnen werden können, in dem Stroma dieser Geschwülste viel häufiger Formen, welche mit der Entwicklung von Knochensubstanz in Verbindung stehen. (Taf. II, Fig. 4 und 5.) Diese Geschwülste sind daher für die Untersuchung der Entwicklungsweise der Osteoide viel geeigneter, als die primären.

Von der Entwicklung der Osteoidgeschwülste.

Wie bei jeder sich weiter organisirenden Geschwulst, so sind wir auch bei dem Osteoide zur Annahme eines Stadiums gezwungen, in welcher der Erguss von organisationsfähiger Flüssigkeit, von Blastem, vor sich geht. Bei dem primären Osteoid, werden es hauptsächlich die Gefässe des Periosts sein, welche dieses Material liefern, bei den secundären Osteoiden dagegen die Capillaren jenes Organs, in welchen sich die Geschwulst bildet. Die Entstehung von Elementarkörnern, von Zellenkernen und Zellen, in denen sich endogen neue Zellen bilden, werden die zweite Periode bezeichnen, welche ein in der Entwicklung begriffenes Osteoid durchlaufen muss. In diese Zeit fällt wohl auch das erste Auftreten der faserigen Grundsubstanz. Nach dem, was ich gesehen, glaube ich kaum, dass die Bildung des Stromas durch Zellen vermittelt wird; wenigstens gibt dafür die mikros-

kopische Untersuchung der Osteoide keine Anhaltspunkte; denn es fehlen in dem Stroma, wie schon oben bemerkt wurde, die geschwängerten Körper, oder die im Uebergang zu Fasern begriffenen Zellen, gänzlich. Die Fasern des Stromas scheinen demnach hier unmittelbar, in Folge von Spaltung, sich aus dem amorphen Blastem zu differenziren, wofür wir ja auch in der Entwicklung eines Theiles des normalen Bindegewebes eine bemerkenswerthe Analogie *) besitzen.

Vorzüglich die Entwicklung des knöchernen Theiles des Stromas war es, welcher ich meine Aufmerksamkeit zuwandte. Allem Anderen muss ich den Satz vorausschicken, dass der Knochenbildung bei Osteoiden niemals Knorpelbildung vorausgeht, sondern, dass sich das faserige Stroma unmittelbar in Knochensubstanz umwandelt. Der Vorgang dabei ist ganz derselbe, wie ihn Kölliker**) bei dem Dickenwachsthum der normalen Knochen beschrieben hat. Man findet nämlich in dem faserigen Stroma, besonders der secundären Osteoidgeschwülste, welche sich, wie schon erwähnt, besser als die primären, zu diesen histogenetischen Untersuchungen eignen, nicht selten aus Fasern zusammengesetzte Streifen, zwischen deren Fasern grössere und kleinere Zellen eingestreut erscheinen. (Taf. II, Fig. 4.) Was die Zeit der Entstehung dieser Zellen betrifft, so ist es *a priori* zwar wahrscheinlicher, dass sie schon gleich von vornherein mit der Differenzirung des ursprünglichen Blastems in Zellen und Fasern, auftreten; allein der Umstand, dass man neben Partieen des Stromas, welche diese Zellen

*) Vergleiche meine Gewebelehre, Pag. 89.

**) Mikroskopische Anatomie, Bd. II, Pag. 365.

enthalten, immer auch solche findet, welche frei davon sind, scheint dafür zu sprechen, dass sich erst, nachdem die Fasern des Stromas bis zu einem gewissen Grade der Entwicklung fortgeschritten sind, diese Zellen bilden, um den Ossificationsprocess gleichsam einzuleiten. Die Gestalt dieser Zellen ist in der Regel länglich, ihr Kern, so wie ihre äussere Hülle, aber immer mehr oder weniger undeutlich. Der Durchmesser derselben beträgt durchschnittlich 0,01‴. Ausser diesen evidenten Zellen sieht man auch kleinere Formen von 0,004‴ Durchmesser, welche nur die Bedeutung von Zellenkernen haben können. Die wirkliche Ossification beginnt mit der Ablagerung von Kalksalzen in die faserigen Parthieen des Stromas, in welche sich die erwähnten Zellen bereits entwickelt haben. Diese Ablagerung scheint ziemlich rasch vor sich zu gehen, und durch sie wird das faserige Stroma in die Grundsubstanz des späteren Knochens verwandelt. Das Fasergewebe wird dabei gleichmässig von Kalksalzen imprägnirt, jedoch sind hier Anfangs die Kalksalze nicht so innig an das Fasergewebe gebunden, wie später in dem fertigen Knochen, was aus folgender Beobachtung hervorgeht. Behandelt man nämlich einen in der Ossification begriffenen Antheil des Stromas einfach mit Wasser, und lässt dieses Wasser dann wieder fast ganz verdunsten, so bleibt ein Theil der Kalksalze unter der Gestalt von mehr oder weniger regelmässigen crystalinischen Formen zurück, (Taf. II, Fig. 5, a), welche sich nach Behandlung mit Säuren, unter Entwicklung zahlreicher Luftblasen, wieder auflösen. Einfaches Wasser ist hier also hinreichend, um der in der Entwicklung begriffenen Grundsubstanz des Knochens, Kalksalze zu entziehen, was bei dem ausgebildeten Knochen bekanntlich nur durch Säuren möglich

ist. Die in das faserige Stroma eingestreuten Zellen verwandeln sich bei dieser Ablagerung von Kalksalzen in Knochenlücken, Knochenzellen, oder in die sogenannten Knochenkörperchen, ein Vorgang, welcher sich hier ziemlich gut verfolgen lässt und ganz mit jenem übereinstimmt, welchen Kölliker *) für die Verknöcherung des rhachitischen Knochenknorpels so genau beschrieben hat; denn auch hier entstehen die Knochenkörperchen durch partielle Verdickung der Wand der primären Zellen und der dadurch bedingten Entwicklung von Porencanälchen. Auch in der schon fertig entwickelten Knochensubstanz sieht man noch Andeutungen dieser Enstehungsweise der Knochenkörperchen, indem jedes einzelne der letzteren von einem mehr oder weniger deutlichen Hofe umgeben ist. (Taf. II, Fig 6.)

Was die Entstehung der Markcanälchen betrifft, so gibt hierüber die Verknöcherung des Stromas der Osteoide gar keinen Aufschluss. Jedenfalls gehört dieselbe den späteren Perioden des Verknöcherungsprocesses an, da man an neugebildeten Knochennadeln noch keine Andeutung derselben findet. Sie scheinen daher auch hier, wie anderwärts, durch Auflösung und Resorption von schon entwickelter Knochenmasse zu entstehen.

Pathologische Schlussbemerkungen.

Fassen wir unsere beiden Fälle von Osteoid zusammen, und vergleichen wir dieselben mit den andern in der Literatur bekannten, welche von Müller in seiner

*) Mikroskopische Anatomie, Bd. II, Pag. 360.

Abhandlung über ossificirende Schwämme*) zusammengestellt worden sind, so ergibt sich mit der grössten Bestimmtheit, dass die Osteoide keine Geschwülste von blos lokaler, sondern von allgemeiner Bedeutung sind. Sie unterscheiden sich in dieser Beziehung wesentlich von dem Enchondrom, von dem Fibroid, stimmen aber darin mit dem Krebse vollkommen überein; denn von dem Osteoid, wie von dem Carcinom, gilt das Gesetz, dass sie unaufhaltsam zum Untergang des Organismus führen, in welchem sie ihren Sitz aufgeschlagen haben, und dass sie an einer Stelle entfernt, an einer andern mit der grössten Sicherheit wiederkehren. Wir haben daher eben so wenig ein constatirtes Beispiel von geheiltem Osteoide, wie von geheiltem Krebse.

Wenn also die Osteoide sich in pathologischer Beziehung genau an die Krebse anschliessen, d. h. nach der Exstirpation, oder Amputation, unfehlbar, und zwar meist in inneren Organen, wiederkehren, so fragt es sich, ob sich in ihrem Baue ein Grund findet, welcher wichtig genug ist, um dieselben von den Carcinomen zu trennen. Was nun zunächst den Krebs betrifft, so müssen wir in dieser Beziehung eine Bemerkung vorausschicken, welche sich nach dem heutigen Stande der Untersuchung nicht mehr abweisen lässt. Der Krebs, oder besser die Krebskrankheit, ist wohl in pathologischer Beziehung eine nosologische Form, oder selbst, wenn man will, eine nosologische Ontologie, welche sich durch bestimmte Characteristica von allen anderen wesentlich unterscheidet, keineswegs ist aber das anatomische Substrat derselben, die Krebsgeschwulst, eine specifische, histologische

*) Archiv für Anatomie und Physiologie, Jahrg. 1843. Pag 396.

Ontologie: denn man findet darin keinen Elementartheil, welcher dem übrigen Organismus fremd wäre; es gibt weder eine specifische Krebszelle, noch eine specifische Krebsfaser, und in jeder Krebsgeschwulst wiederholen sich jene histologischen Formen, welche wir aus der Untersuchung des im Aufbau begriffenen thierischen Organismus kennen; kurz, wir haben es auch bei der Krebsgeschwulst nicht mit heterologen, sondern mit homologen Gewebeelementen zu thun. Zu den letzteren gehört auch der Knochen, und wir dürfen uns demgemäss nicht wundern, wenn wir in Krebsgeschwülsten auf Knochensubstanz stossen, und zwar um so weniger, da auch bei normalen Verhältnissen die Umwandlung von Bindegewebe in Knochensubstanz etwas ganz Gewöhnliches ist. Die Thatsache, dass in den Bau von primären Knochenkrebsen neugebildete Knochenmassen eingehen, ist etwas längst Bekanntes, und das Eigenthümliche der Osteoide besteht nur darin, dass sich auch in den secundären Geschwülsten, unabhängig von einem Periost, Knochensubstanz entwickelt. Das Stroma dieser secundären Osteoide, welches sich, wie jedes andere Stroma von Krebsgeschwülsten, histologisch vollkommen als Bindegewebe verhält, entwickelt sich etwas weiter, es wird wenigstens theilweise zu Knochen, und die secundären Osteoide sind demnach gleichfalls nichts anderes, als Krebsgeschwülste, deren Stroma zum Theil verknöchert ist. Wir haben daher auch in den secundären Osteoiden nur eine Varietät des Krebses, keineswegs aber etwas vom Krebse Verschiedenes, und ich glaube demnach, dass, wie es von dem pathologischen, so auch von dem histologischen Standpunkte aus, vollkommen gerechtfertigt erscheint, das Osteoid von Müller mit den Krebsen zu identificiren.

Schliesslich müssen wir noch auf einen Punkt zurückkommen, auf welchen Müller, als gegen Zusammenstellung der Krebse mit den Osteoiden sprechend, ein besonderes Gewicht gelegt hat. Es ist nämlich eine bekannte Thatsache, dass in demselben Individuum verschiedene Formen von Krebs vorkommen können, so in dem Magen Averlarkrebs, in dem Gehirn Medullarkrebs. Diese Fälle sind desshalb von so grosser Bedeutung, weil sie keinen Zweifel übrig lassen über die innere Identität der verschiedenen Krebsformen, trotz der Verschiedenheit des Baues. Was nun die Osteoide betrifft, so haben wir wohl Beispiele, dass bei primären Osteoiden der Extremitäten in inneren Organen Medullarkrebs vorkommt *), keineswegs besitzen wir aber einen wohlconstatirten Fall, in welchem, unabhängig von einem primären Osteoid eines Knochens, ein secundäres Osteoid in Gesellschaft, oder, nach der Exstirpation, als Aequivalent einer andern Krebsform auftritt. Allein, ganz abgesehen davon, dass, bei der notorischen Seltenheit der Osteoide, einem solchen negativen Grund keine grosse beweisende Kraft gegen die carcinomatöse Natur der Osteoide zugestanden werden kann, haben wir ganz denselben Fall bei dem melanotischen Krebs, über dessen krebshafte Natur doch wohl kaum ein Zweifel obwalten dürfte; denn so viel wir wissen, existirt noch kein Beispiel, dass, nach Exstirpation einer anderen Krebsform, als Aequivalent Melanose aufgetreten wäre, und zwar, wie sich schon von selbst versteht, in einem Organ, in welchem unter normalen Verhältnissen sich kein Pigment findet.

---

*) Vergl. meine Abhandlung in Henle und Pfeuffer's Zeitschrift für rationelle Medizin. Bd. VI, Pag. 377.

Wir schliessen uns demnach, rücksichtlich der Bedeutung des Müller'schen Osteoids, ganz der Ansicht von Rokitansky an, und halten dessen carcinomatöse Natur für unzweifelhaft, wünschen jedoch, dass der Name „Osteoid", um Verwirrung zu vermeiden, entweder ganz aus der Wissenschaft verbannt, oder als Adjectiv für die secundären Müller'schen Osteoide reservirt werde, indem ich glaube, dass wir mit demselben Rechte einer Krebsgeschwulst mit knöchernem Stroma einen besonderen Namen, „Carcinoma osteoides", geben können, als dieses bereits bei dem pigmentirten Krebse und den anderen Krebsformen der Fall ist. Das Auftreten von Knochensubstanz, unabhängig von bereits vorhandenen Knochen, ist in Krebsgeschwülsten jedenfalls etwas Eigenthümliches, dass dadurch die Aufstellung einer neuen Varietät des Krebses gewiss gerechtfertigt erscheint.

Für das Osteoid in dem Sinne von Rokitansky, über dessen gutartige Natur man allgemein einig ist *), dürfte ein neuer Name zu suchen sein, und vielleicht ein solcher am besten dem von Enchondrom nachgebildet werden. (*Enosteom* oder *Osteom.*)

---

*) Vergl. hierüber die neueste Schrift von Schuh: Ueber die Erkenntniss der Pseudoplasmen, Pag. 117.

Im Verlage von **Eduard Janitsch** in **Mainz** ist erschienen:

Gerlach, Dr. Jos., Prof. in Erlangen, *Handbuch der allgemeinen und speciellen Gewebelehre des menschlichen Körpers.* Gebunden Rthlr. 3. 12½ ngr. oder fl. 6 rhein.

Jacoby's *Erstes Schreib-Lesebuch. Mit 137 stufenweise geordneten Aufgaben zur Beförderung des Rechtschreibens.* Zweite Auflage. 7½ ngr. oder 24 kr.

Albrecht's *Praktische französische Grammatik in zwei Lehrgängen, als Entwicklung und Fortsetzung des ersten Cursus von Ahn's praktischem Lehrgang.* Zwei Bändchen. Broch. à 7½ ngr. oder 27 kr.

Wagner's *Atlas der neuesten Erdkunde in 28 Blättern, für Schulen und zum Selbstunterricht, nach Schacht's und anderen Geographien, und den neuesten Karten bearbeitet.* Dreizehnte Auflage. Quer kl. Folio. Rthlr. 1. 15 ngr. oder fl. 2. 42 kr. Derselbe in engl. Einband Rthlr. 2. 2½ ngr. oder fl. 3. 36 kr.

Wagner's *Atlas der alten Welt in 6 Blättern, bestehend aus: 1) Orbis terrarum vet. not. 2) Palæstina tempore Jesu Christi. Mit den Nebenkarten: a) Palæstina tempore judicum et regum. b) Hierosolyma tempore eversionis per Titum. 3) Regum Alexandri Magni. 4) Græcia. 5) Italia. Mit den Nebenkarten: a) Urbs cum adjacentibus regionibus. b) Campania. 6) Germania, Gallia, Britania.* Besonders für den Schulgebrauch bearbeitet. Zweite Auflage. Quer kl. Folio. 16 ngr. oder 54 kr.

Julius' und **Sidonchen**'s *Erstes Schreib-Lesebuch.* Mit colorirten Abbildungen. 10 ngr. oder 36 kr.

Taf. I.

Fig. I.

Fig. III.

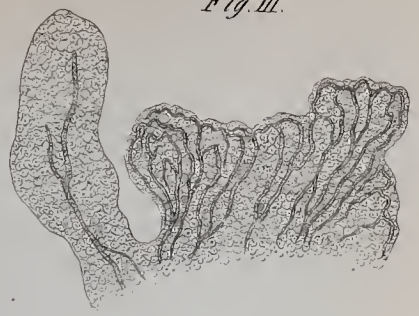

Fig. II.

Fig. IV.

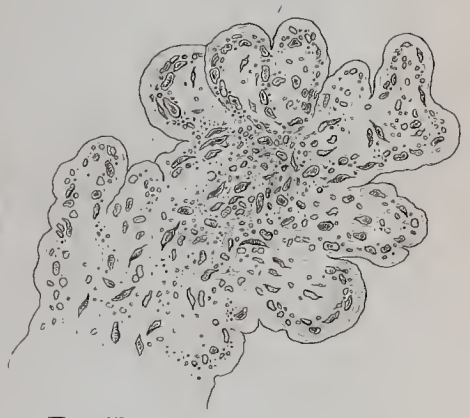

Fig V.

Taf. II.

Fig I

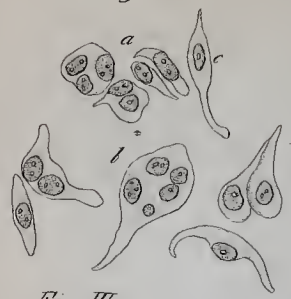

Fig II.



Fig III.

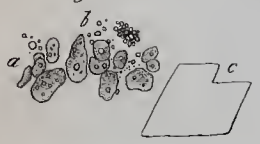

Fig. VI.

Fig IV.

Fig. V.

Fig. VII.

Fig. VIII.

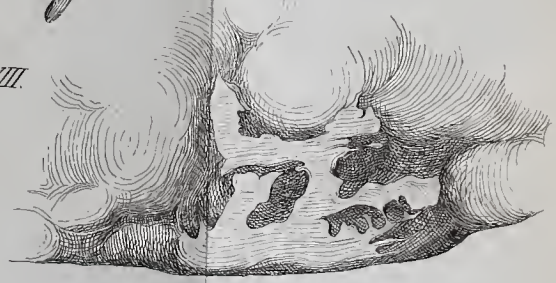

Verlag von E. Janitsch in Mainz.

F. Querbach del. et sc.